Año 19 • n.º 68 • Septiembre de 2019 • Venta por suscripción.

la especie equina

salud y bienestar del caballo

REVISTA DE LA ASOCIACIÓN ARGENTINA DE VETERINARIA EQUINA

Claves en el manejo del paciente quemado

En esta edición compartimos información clave que llevó al éxito terapéutico en un paciente con el 90 % de su cuerpo quemado.

ISSN 1667-1791

¿Cómo recolectar líquido cerebroespinal en caballos a campo?

¿Cómo aplicar los principios apropiados del herrado en caballos con talones bajos en los miembros posteriores?

Acostumbrate a ver esto, corre con Top Race™

Marca Registrada de Richmond Veterinaria S.A.

SIN RESTRICCIONES NON-DOPING PRE COMPETENCIA

Solución Iónica Balanceada
Selenio, Magnesio, Calcio, Potasio

La fórmula del éxito

Solución de alto valor energético para la prevención y tratamiento de la disfunción neuromuscular en equinos de alta performance.

/ Laboratorios Richmond Division Veterinaria
@richmondvet richmondvetpharma

GMP CERTIFICATE SENASA - BPFPV RICHMOND Vet Pharma

20° Aniversario · 1997- 2017 Richmond Vet Pharma

Para mayor información: www.**richmondvet**.com.ar, o contáctenos a **info@richmondvet.com.ar**
Centro de atención al consumidor: **ventas@richmondvet.com.ar - 0810-333 (RICHVET) 7424**

Editor propietario
Asociación Argentina de Veterinaria Equina
www.aave.com.ar

Dirección ejecutiva
Comisión directiva AAVE

Directora Comercial
Susana Roldán

Directora editorial
Dra. Luciana Benedetti
asocaave@gmail.com

Consejo editorial
Dra. Silvina Manent
Dra. Barbara Murray de Bunge
Dr. Angel Trioni
Dr. Carlos Espinosa Buschiazzo
Dr. Federico Boffi, PhD.
Dr. Luis Losinno, PhD.
Dr. Mariano Carossino

Revisor lingüístico
Dr. Hugo Funtanillas

Revisores
Dra. **Alicia Agüero** (UBA)
Dr. **Javier Aguilar**
Dra. **María Barrandeguy** (INTA)
Dr. **Mariano Cancela**
Dra. **Celina Checura** (Univ. Wisconsin)
Dr. **Carlos Dodera**
Dr. **Luis Flores**
Lic. **Oscar Forchetti,** MSc. (UNRC)
Dra. **Elida Fumuso** (UNCPBA)
Dr. **Guillermo González** (UBA)
Dr. **Arno Lindner,** PhD.
Dra. **María Masri Daba,** MSc, Dipl. (DACVIM/UNAM)
Dr. **Fernando Marqués,** ACVIM (Univ. Wisconsin)
Dr. **Santiago Martínez Zuviría**
Dr. **Marcelo Miragaya,** MSc., PhD. (UBA)
Dra. **Marta Monina** (Univ. La Pampa)
Dr. **Sergio Sanchez Bruni,** PhD. (UNCPBA)
Dr. **Alejandro Soraci,** PhD. (UNCPBA)
Dr. **Marcelo Sperati**
Dr. **Ramiro Toribio,** MS., PhD.
Dr. **José Tolosa** (UNRC)
Dr. **Ignacio Videla Dorna** (UNCPBA)
Dra. **Susana Wacholder**
Dr. **Diego Benegas**
Dr. **Roberto Hector Bruni** (UBA)

RL-2018-42232359-APN-DNDA#MJ
ISSN 1667-1791

Edición Gráfica y Diseño
Asociación de ideas SRL
info@aideas.com.ar

Publicación trimestral, con revisión.
Editada en Buenos Aires, Argentina.

Domicilio Legal:
Chile 1856 (1227) Capital Federal, Argentina.
Tel/fax: (54 11) 4700 - 1498.
E-mail: asocaave@gmail.com.
Web Site: www.aave.com.ar.

Los artículos firmados no expresan necesariamente la opinión de la revista.
Prohibida su reproducción total o parcial.

Índice n.º 68

Editorial 4

Boletín informativo
Primer Congreso de la Industria del Caballo 6
Científicos identificaron la causa de la epidemia de 2018 8
Acciones sanitarias para prevenir la anemia infecciosa equina en Córdoba 9

¿Cómo recolectar líquido cerebroespinal en caballos a campo?
(AAEP) 10

¿Cómo aplicar los principios apropiados del herrado en caballos con talones bajos en los miembros posteriores?
(AAEP) 20

Quemaduras en equinos: presentación de un caso 30

Novedades de las empresas 38

Índice de auspiciantes 40

¿Cómo asociarse a la AAVE?

A través de nuestra página Web: www.aave.com.ar o enviando un mail a asocaave@gmail.com o telefónicamente al (54 11) 4700 1498, de 10 a 16 horas, de Argentina.

Cuota anual 2019

Profesionales ..... $ 1.100
Estudiantes ..... $ 580

Formas de pago:

1) Efectivo en la sede

2) Transferencia a las cuentas de la AAVE en Banco Itaú o Banco Nación

3) Débito automático en tarjeta VISA

Comisión directiva

(2018 - 2019)

Presidente:
Dr. Carlos Dodera

Vicepresidente:
Dr. Dante Valenti

Secretario:
Dr. Jorge Vasalo

Prosecretario:
Dr. Jorge Casim

Tesorero:
Dr. Gustavo Gatti

Protesorero:
Dr. Ernesto Rendine

Vocales Titulares
1º Dr. Pedro Ive
2º Dr. Javier Crede
3º Dr. Hugo R. Amusquibar
4º Dr. Andres Smetana
5º Dr. Diego Benegas
6º Dra. Luciana Benedetti

Vocales Suplentes
1º Dr. Angel Trioni
2º Dr. Fernando Ruiz
3º Dr. Alberto Ramón Quintana
4º Dr. Cesar Lorenzo
5º Dr. Carlos Espinosa Buschiazzo
6º Dr. Ariel Corse

Revisores de Cuentas
1º Dr. Romei del Olmo
2º Dr. A. Marcelo Otero
3º Dr. Cesar D.Valle

Editorial



En estos últimos meses hemos seguido trabajando con los temas que nos han parecido prioritarios siempre pensado en la jerarquización de nuestra especialidad.

En una idea de acercamiento al Colegio veterinario de la provincia de Buenos Aires estamos tratando que en todos los distritos, algún socio de la AAVE forme parte de las comisiones para acercar nuestra problemática y sumarlas a los temas tratados por el colegio quien asimismo, nos ofrece sus locales para realización de reuniones de comisión directiva.

En la FIAVE seguimos tratando de sumar países y consolidar los equipos de trabajos en los temas específicos que por otro lado nos abre la puerta a generar comisiones de igual temática a nivel local que favorecería el desarrollo de las mismas para lo cual convocamos nuevamente a los socios que se quieran acercar a integrarlas.

Como miembros de la CONASE seguimos participando de las reuniones y donde hemos propuesto la unificación de los chips DUE de la provincia de Buenos Aires que acredita identidad con el RENIE de Senasa que acredita sanidad con la idea de simplificar los trámites para los propietarios y también hemos propuesto volver a declarar obligatoria la vacunación contra encefalomielitis equina a partir de informes que plantean la circulación viral en el norte de nuestro país.

La Dirección de Remonta y Veterinaria del Ejército Argentino nos otorgó el premio San Francisco de Asís a nuestra institución como reconocimiento por el aporte al desarrollo de nuestra especialidad así que agradecemos esta distinción y nos estimula para seguir adelante con nuestros objetivos.

También queremos felicitar al Dr. Ariel Corse quien el próximo 5 de noviembre recibirá en el Senado de la Nación Argentina, un diploma de honor en reconocimiento por su labor realizada en ACMA contra el maltrato de caballos y nos enorgullece que un miembro de nuestra comisión directiva y quien está a cargo de la comisión de bienestar animal sea reconocido con tan importante premio en momentos donde este tema cobra tanta importancia en la opinión pública y que en forma directa nos expone ante la sociedad como profesionales.

El 10 de octubre hemos participado del primer congreso de la industria del caballo en el Tattersall del hipódromo de San Isidro y esperamos que esta iniciativa de nuclear a todos los actores de esta industria siga creciendo para fortalecernos como sector productivo.

Esperando que cada año se sumen más socios a los equipos de trabajo renovaremos otro año la comisión directiva esperando que podamos mantener los objetivos de nuestra institución a pesar de las situaciones fluctuantes de nuestra actividad.

Saludos cordiales

Dr. Carlos Dodera
Presidente de la AAVE

Asociación Argentina de Veterinaria Equina

Socios Institucionales

Con el objetivo de elevar continuamente la calidad de la industria hípica nacional, generando recursos e información, la AAVE cuenta con la ayuda de importantes socios institucionales.

Agradecemos a ellos, que creen en nosotros, en el caballo y en la industria nacional.

Primer Congreso de la Industria del Caballo

Escribe: Vet. Ma. Mercedes Valenzuela.
email: memivalenzuela@gmail.com

Se realizó el pasado jueves 10 de octubre en el Salón *Tatersall* del Hipódromo de San Isidro, Buenos Aires. Este destacado evento se dividió en cuatro bloques temáticos, los cuales fueron moderados por el periodista Gustavo Sgalla.

Muchas de las voces del sector dijeron presente en un encuentro que abordó los principales temas de la actividad.

Miguel E. Crotto Sojo tuvo a cargo la apertura e introducción del primer bloque del Congreso que tuvo como eje temático "El caballo como símbolo cultural y desarrollo económico". El presidente del Jockey Club Argentino y OSAF dio el cierre también de este bloque describiendo el Ruralismo y el Caballo en nuestro país.

El intendente de San Isidro, Gustavo Posse, participó de este bloque informando la situación del caballo y el Municipio de San Isidro.

El presidente de la Asociación de la Asociación de Criadores de Caballos Criollos, Raúl Etchebehere, describió la participación de esta raza en Argentina y nuestra cultura. Marisa Fassi, jefa de gabinete del Municipio de Cañuelas hizo lo suyo también en relación con la actividad equina y las estrategias para el desarrollo de la actividad, recalcando que el polo ha crecido de manera exponencial en los últimos años dando trabajo a muchísimas familias.

A tono con las tendencias

La apertura del segundo bloque: "Bienestar Animal" fue presentado por la responsable de este tema en el Senasa, la DMV Deborah Racciatti. Junto a Ricardo Luis Negri, presidente del organismo sanitario nacional, compartieron la postura respecto a este tema tan relevante para la industria del caballo junto a los principales temas que preocupan en relación a la sanidad animal.

Colaboraron con este bloque, la Veterinaria del Jockey Club del Hipódromo de San Isidro, (DMV) Teresa Zambruno, quien mencionó las buenas prácticas de bienestar animal con las que se rigen en la actividad del turf y la posición de nuestro país y el resto del mundo donde se rigen por las directivas de sus respectivas Guías de bienestar animal.

Por su parte, el domador mundialmente reconocido Polito Ulloa, compartió su experiencia y su punto de vista del bienestar y la evolución de la doma. Hizo también su contribución a este bloque, Pedro Lucio Sarciat de la Asociación de caballos de destreza gaucha comentando las distintas actividades que se realizan con el caballo en el ámbito de las jineteadas, pruebas de tambores, carreras de sortija, cabalgatas y desfiles de distintas agrupaciones gauchas.

"El caballo como ayuda terapéutica" encabezó el tercer bloque temático en la tarde de este primer Congreso que tuvo una excelente concurrencia en el *Tatersall* de San Isidro.

Candelaria Molina, Coordinadora de Equinoterapia de la provincia de San Luis fue la interlocutora de esta temática tan importante y en constante crecimiento; junto a Silvia Castillo, informaron la situación y el desarrollo a nivel Estado provincial.

Fue parte de la difusión la campaña que se está realizando en todos los centros ecuestres y clubes hípicos donde realizan equinoterapia, por la lucha para conseguir la Ley Nacional de Equinoterapia que regule y cumplimente esta actividad.

Asimismo, la presidenta de la Fundación AL REPARO, María Guadalupe Gómez, relató la situación Municipal y los conceptos básicos para la selección del caballo de equinoterapia. Por último, puso su cuota de experiencia el Jockey Martín Valle destacando la importancia de la Escuela de aprendices.

Más repercusiones

El caballo argentino en el mundo y la necesidad de una ley nacional fueron los temas que cerraron este primer congreso de la mano de Santiago Ballester, presidente de la Asociación de Criadores de Caballos de Polo, quien relató la historia del caballo en la Argentina, las distintas industrias y actividades que se llevan a cabo en nuestro país en relación a la industria del caballo y aquellos que dejaron una marca en nuestra historia y en el mundo entero. A su vez, destacó la excelencia en la crianza, cuidado, atención veterinaria, doma, entrenamiento y deportes que realizan nuestros caballos en comparación con el resto del mundo y la buena calidad de los productos exportados.

El reconocido polista profesional Mariano Aguerre y el Jockey *récord Guinness* Jorge Ricardo, compartieron sus experiencias a través del mundo y relataron cómo surgió el amor y pasión por los caballos.

El Ministro de Agricultura, Ganadería y Pesca, Luis Miguel Etchevehere dio su parte en las cuestiones que hacen a los tratados comerciales y el caballo.

Eduardo Novillo Astrada, presidente de la Asociación Argentina de Polo (Cámara Argentina del Caballo) concluyó la tarde, con un mensaje de unión entre los distintos sectores de la Industria Hípica para que podamos seguir todos en un mismo camino hacia el futuro, ayudándonos y esforzándonos por organizar y mejorar cada día más esta apasionante actividad que tiene como protagonista al caballo.

Se contó con un ambiente distendido en el cual los profesionales también pudieron intercambiar experiencias.

Los asistentes manifestaron distintos mensajes orientados a las autoridades del sector hípico argentino.

Gripe equina: científicos identificaron la causa de la epidemia del año 2018

Tras caracterizar el virus que causó el brote de gripe equina en el país, investigadores del INTA confirmaron que más del 70 % de los caballos inmunizados que presentaron la enfermedad no tuvieron completa protección frente a la cepa circulante.

Esta enfermedad viral con capacidad de generar importantes brotes en poblaciones de animales susceptibles paralizó competiciones hípicas y el desarrollo de las actividades ecuestres ocasionando importantes pérdidas económicas para tenedores de caballos y productores.

Durante los tres meses que duró el brote de influenza o gripe equina, especialistas del INTA observaron que el 76 % de los caballos que presentaron la enfermedad "habían sido vacunados con una vacuna importada, que contiene una cepa que no circula en la actualidad a nivel mundial, lo que sugería la falta o una menor protección frente a la cepa del virus circulante", indicó Cecilia Olguín-Perglione, del Instituto de Virología del INTA Castelar.

El trabajo presentado aborda un tema central y aporta datos concretos sobre los cuales trabajar en el futuro inmediato.

Según ella: "Frente a este virus, la cepa incluida en la vacuna más utilizada en Argentina no brindaba la cobertura necesaria para proteger contra la infección".

Así lo reconocieron en un reciente artículo, publicado en la reconocida Revista Veterinaria Equina, Cecilia Olguín-Perglione junto a Florencia Alamos, María Silvia Tordoya, Aldana Vissani y María Barrandeguy, todos del INTA y las dos últimas investigadoras también pertenecientes a la Escuela de Veterinaria de la Universidad del Salvador.

Allí concluyeron que "la aparición de este brote de influenza equina en caballos, regularmente vacunados, es evidencia de la falta de cobertura de la vacuna".

Condición que refuerza la necesidad de mantener actualizadas las cepas de la vacuna de acuerdo con las recomendaciones de la OIE (Organización Mundial de Sanidad Animal, según sus siglas en inglés); entidad que también subraya la importancia de la implementación de medidas de cuarentena apropiadas y la restricción del movimiento de los caballos ante la aparición de esta enfermedad.

"Lo que ocurrió durante el brote fue que, si bien los animales estaban vacunados de acuerdo a lo establecido por Senasa, generaron respuesta contra un virus que era distinto al que circulaba.

Esto se denomina *escape a la respuesta inmune*, es decir, si bien el animal genera respuesta luego de la vacunación, al enfrentarse a un virus distinto la misma no es suficiente como para evitar la infección", indicó.

Durante el brote ocurrido -entre marzo a junio del 2018- el análisis filogenético de las secuencias de nucleótidos y aminoácidos de las proteínas presentes en la superficie del virus de la influenza, reveló que "todos los virus de la gripe equina identificados durante el brote pertenecían al subtipo H3N8, Florida Clado 1, y se encontraban muy relacionados con las cepas que provocaron los brotes de la misma enfermedad en Chile y posteriormente en Uruguay", explicó Olguín-Perglione.

Agregó que "desde el Instituto de Virología se trabaja con haras de cría de caballos, hipódromos y veterinarios particulares para reconocer los aspectos epidemiológicos y caracterizar las cepas de virus involucradas".

Cobertura contra la gripe

En función de la alerta emitida por las autoridades sanitarias de Chile ante la OIE en enero del año 2018, los hipódromos argentinos recomendaron la revacunación de los animales a principios de ese año.

Tras detectar el primer foco en la pista de la ciudad de Mendoza y también equinos con sintomatología de la enfermedad en la ciudad de Rosario -Santa Fe-, el Senasa evaluó que el virus habría ingresado por Chile donde se habían reportado casos de influenza equina.

En La Pampa como en Trelew -Chubut- se suspendieron carreras de caballos.

Luego de la primera detección del virus, "el Senasa nos solicitó una caracterización para conocer qué subtipo estaba circulando", indicó Cecilia Olguín-Perglione. Fue así que el virus de la gripe equina identificado pertenecía al subtipo H3N8, observándose múltiples cambios de aminoácidos, algunos de ellos en sitios antigénicos, entre el virus que circulaba comparado con el de las cepas incluidas en la vacuna más utilizada en la Argentina.

Al aplicarse "una vacuna importada que no estaba actualizada presentaba la desventaja por no contar con la cepa que circulaba entre las poblaciones de animales en el mundo", explicó.

Para reconocer que "después de un brote se toma conciencia y se comienza a vacunar como corresponde, observándose que las poblaciones están más protegidas por una vacunación eficiente", detalló y finalizó que durante el 2019 "no se han reportado casos de influenza equina".

Acciones sanitarias para prevenir la anemia infecciosa equina en Córdoba

Afecta a los équidos y se transmite a través de la picadura de algunos insectos, y de cualquier objeto punzante que contenga sangre de un caballo enfermo.

Profesionales del Senasa procedieron a la interdicción preventiva de las instalaciones del Jockey Club Villa María en la provincia de Córdoba, tras la confirmación del test de diagnóstico de laboratorio en cuatro caballos portadores de anemia infecciosa equina (AIE).

El análisis fue realizado por el propietario de los equinos en un procedimiento de rutina. Actualmente personal del Senasa se encuentra realizando las acciones sanitarias correspondientes, según lo establecido por la Resolución 617/2005. Entre las acciones desarrolladas se encuentra el sangrado de la totalidad de los equinos del predio.

La AIE es una enfermedad que afecta a los équidos y se transmite a través de la picadura de algunos insectos, y de cualquier objeto punzante que contenga sangre de un caballo enfermo.

Habitualmente el animal infectado con AIE no manifiesta estar enfermo.

Es importante destacar que el riesgo de transmisión de la enfermedad es muy alto cuando no se conoce el estado sanitario de los equinos y no se toman las medidas sanitarias correspondientes

La AIE no es una zoonosis, es decir, no existe la posibilidad de transmisión del virus a las personas.

Fuente: www.senasa.gob.ar

¿Cómo recolectar líquido cerebroespinal en caballos a campo?

Erin Beasley, DVM, PhD, DACVIM – LA

Dirección del autor: University of Georgia, 2200 College Station Rd., Athens, GA, 30605; *email:* elmcc@uga.edu. © 2018 AAEP
Traducción: Victoria Simian, MV

Tomando en cuenta que esto no siempre es posible, se analizarán diferentes maneras de obtener y procesar las muestras.

Introducción

Rutinariamente, el líquido cerebroespinal (LCE) no se recolecta a campo debido a cuestiones de seguridad de los operadores y a que son muestras sensibles al tiempo. Estas son indispensables para el diagnóstico de muchas enfermedades neurológicas equinas.

La mieloencefalitis protozoaria equina (MPE) es diagnosticada con un ratio MPE: suero.[1] Mientras que muchos veterinarios tratan la mieloencefalitis basándose en los signos clínicos y hacen su diagnóstico en base a la respuesta a su tratamiento, este no es un abordaje práctico a causa de lo largo y costoso de su protocolo de tratamiento.

Se considera a la centesis lumbosacra como el método más aceptado para la obtención de líquido cerebroespinal en el caballo adulto en estación y sedado. Sin embargo, la reacción del caballo a este procedimiento es variada y conlleva un riesgo para todas las partes involucradas. Se ha descripto en la década pasada una técnica para su recolección desde un abordaje lateral entre la primera y segunda vértebra cervical (espacio atlanto – axial) en animales adultos, sedados y en estación.[2]

Desde la fecha de su publicación en el año 2012, este procedimiento ha ganado atención a causa de la alternativa de pararse de frente al caballo y no detrás de este. Un estudio clínico aprobado por el *Animal Care and Use Comitee* y el *University´s Clinical Research Comitee*, comparó ambas técnicas en base a su dificultad técnica, a la reacción del caballo y a las características de la muestra de líquido espinal.

Otra razón por la cual la recolección de (LCE) a campo no es de rutina, es porque tiene una corta vida media para el análisis citológico. Las muestras deben ser procesadas rápidamente debido a que las células nucleadas son propensas a degenerarse en el ambiente pobre en proteínas del (LCE). Debe planificarse el procesamiento del líquido antes de su extracción. La manera más sencilla de asegurarse el manejo correcto de la muestra es derivar al paciente a un hospital veterinario con un laboratorio en sus instalaciones. Tomando en cuenta que esto no siempre es posible, se analizarán diferentes maneras de obtener y procesar las muestras.

Materiales y método

Obtención del líquido cerebroespinal

En la figura 1, se muestra la localización de los espacios C1-C2 y lumbo-sacro para la extracción de líquido. Para ambos procedimientos es necesaria una buena sujeción y sedación. Cuando se realiza la maniobra en el espacio lumbo-sacro se recomienda utilizar un brete o potro por seguridad personal. La extracción en C1-C2 puede realizarse en el box o en un lugar tranquilo del establecimiento. La mayor limitante es el acceso al ultrasonido. Se recomienda utilizar una mordaza en el labio del caballo cuando se realiza el abordaje lumbosacro.

El autor ha notado que cuando se realiza el abordaje intervertebral cervical algunos animales no responden satisfactoriamente a la mordaza en el labio. En estos casos es más seguro contar con una buena sedación y personal idóneo para contener al caballo.

En ambos procedimientos debe elegirse cuidadosamente la sedación y puede ser modificada en base al temperamento del paciente y a la gravedad de los signos neurológicos. Se administra vía endovenosa agonistas alpha-2 como romifidina (80µ/kg; 40mg/500kg 10 minutos antes de comenzar el procedimiento) o detomidina (0.01-0.015 mg/kg; 5-8 mg/500 kg 5 minutos antes de comenzar). Sin embargo, algunos caballos con graves deficiencias neurológicas pueden sedarse adecuadamente con dosis más bajas de cualquiera de los antes descriptos o con xilacina (0.3-0.6 mg/kg; 150-300 mg/500 kg). El autor ha notado que los animales sedados con romifidina, no dejan caer mucho su cabeza, se paran mejor y muestran menos ataxia al finalizar el procedimiento que cuando se utiliza detomidina o xilacina.[3] A causa de la reciente restricción de la *Administración para el control de drogas* en la manufactura de derivados del opio, ambas técnicas se realizaron sin este tipo de analgesia. Se ha recomendado y utilizado la morfina en casos anteriores para aportar analgesia dural. El butorfanol es evitado para los procedimientos en C1-C2 a causa de los movimientos involuntarios de la cabeza, que se producen como efecto secundario bajo su

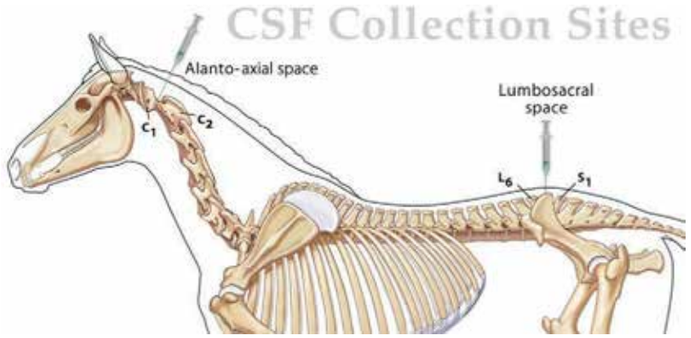

Figura 1. *Ubicación de los puntos de recolección de líquido cerebroespinal en el caballo adulto, sedado y en estación. Cortesía de Brad Gilleland,* University of Georgia Educational.

administración. En la experiencia del autor, no ha habido ningún tipo de respuesta a la punción en la técnica cervical. Algunos caballos reaccionan modestamente (movimientos de cabeza) cuando se avanza a través de la musculatura cervical si no se ha utilizado una adecuada cantidad de anestesia local. En dichas situaciones, se coloca anestésico adicional (lidocaína 2 %) antes de realizar la maniobra. Ocasionalmente y de manera imprevista, algunos caballos reaccionan de manera modesta (movimientos de cola) o violentamente (patadas, corcoveo) en respuesta a la centesis lumbosacra. Este no es un dato sorprendente, dado que se encuentra descripto en la literatura, y es la principal causa de lesiones en el personal y animales. Basándose en el hecho de haber realizado muchas centesis lumbo-sacras con y sin la adición de butorfanol a un agonista alpha-2, esta reacción ocurre independientemente a la administración de butorfanol.

Procedimiento en C1-C2

Se debe rasurar un área lo suficientemente amplia que abarque la pisada del transductor y esta debe ser preparada asépticamente (clorhexidina y alcohol isopropílico 70 %). Se debe trenzar la crin para asegurar un campo estéril. La sedación con un agonista alpha-2 (romifidina o detomidina) puede administrarse antes o después de la preparación del campo, de acuerdo a la tolerancia del animal. El espacio C1-C2 se observa desde lateral izquierdo o derecho con un transductor convexo de 3.5 MHz (transductor abdominal) a una profundidad 8 a 13 cm con una orientación dorso ventral. El tejido subcutáneo y la musculatura cervical se infiltran con 5 ml de lidocaína 2 % con una aguja 22G, 1.5 pulgadas. El sitio se encuentra inmediatamente ventral al transductor donde proporciona una clara imagen del espacio intervertebral cervical y de la médula espinal. Previo a la punción se realiza una última limpieza aséptica. El transductor debe permanecer estéril dentro de un guante estéril para guiar la introducción de la aguja. La aguja se avanza en una dirección ventro dorsal bajo la guía ecográfica apuntando al aspecto dorsal del espacio subaracnoideo. En algunos caballos, se percibe un cambio en la resistencia cuando se atraviesa la duramadre. Cuando se observa la aguja en el espacio subaracnoideo o se siente un cambio en la resistencia, se remueve el estilete y se tapa el pabellón de la aguja con un dedo enguantado estéril para evitar la entrada de aire al espacio. Se acopla gentilmente, pero con firmeza una jeringa *Luer Slip* de 5 ml en el pabellón de la aguja y delicadamente se aspira 1 o 2 ml de líquido. Esto se repite hasta obtener suficiente líquido para los tests diagnósticos. Por lo general 5 ml es un volumen aceptable para la citología (mínimo requerido son 0.5 ml), cultivo bacteriano, detección de anticuerpos contra *Sarcocystis neurona y Neospora hughesi.*

Recolección de fluido en C1-C2

Ocasionalmente el líquido fluye espontáneamente de la aguja en el espacio intervertebral cervical. En dos oportunidades se encontró una presión negativa en el espacio subaracnoideo impidiendo la aspiración cuidadosa. En estos casos el líquido se derramó libremente con el descenso de la cabeza por debajo de la cruz y con paciencia se pudo obtener un volumen satisfactorio (~ 1.5 ml) para citología y otros exámenes. Típicamente se requiere de una aspiración delicada para obtener la mayoría de las muestras, obteniendo en promedio 5 ml o más fácilmente. El líquido se aspira en alícuotas secuenciales de 1 o 2 ml como se describió anteriormente con el fin de reducir la contaminación con sangre asociada a la primer toma de muestra.[5] Lo ideal es usar jeringas *Luer Slip* de 3 a 5 ml (evitar las jeringas *Luer Lock*), siempre romper el vacío de la jeringa antes de realizar la aspiración para evitar ejercer una presión excesiva sobre las meninges.

El estilete es reintroducido y se retira la aguja suavemente una vez que se obtiene una muestra de volumen satisfactorio. Por lo general se recuperan entre 5 y 8 ml.

Problemas frecuentes en la colocación de la aguja

Si se realizan varios intentos de insertar la aguja, el recorrido de esta crea un artefacto que interfiere en la adecuada observación del espacio C1-C2 y médula espinal. Si esto sucede, debe intentarse el procedimiento del otro lado respetando el mismo protocolo de asepsia. Si se obtiene sangre, es muy probable que se haya punzado un vaso sanguíneo inadvertidamente. En estos casos, es muy probable que se encuentre en una posición muy ventral. El procedimiento puede repetirse con una nueva aguja teniendo cuidado de colocar esta en una posición más dorsal del espacio. Si se encuentra con presión negativa luego de que se intercambia de jeringa (especialmente luego de una aspiración sencilla del primer ml o anterior), se reemplaza el estilete y la aguja se avanza un milímetro, lo que debería resultar en una aspiración sencilla de la muestra restante. En estos casos es muy probable que la aguja original atraviesa la duramadre sutilmente y se descoloca del espacio subaracnoideo durante la transición de una jeringa a la otra.

Recolección de fluido en el espacio lumbosacro

Rutinariamente este espacio se localiza utilizando puntos anatómicos como referencia (línea media en el punto más alto del miembro posterior y palpación de la depresión entre el borde craneal de la tuberosidad sacra o trazando una línea imaginaria entre ambos bordes caudales de las tuberosidades coxales donde se intersectan en la línea media)[4] Se rasura un cuadrado de 15 cm por 15 cm aproximadamente para poder tener un campo estéril. Luego de la preparación aséptica, se infiltra el tejido subcutáneo y el músculo con 5 ml de lidocaína 2% con una aguja 22G de 1.5 pulgadas previo a la limpieza final. En algunas ocasiones, es dificultoso encontrar la línea media; en estos casos el veterinario puede palpar el proceso espinal dorsal de la L6 y utilizar la cola para identificar la línea media. Por lo general el autor utiliza un auxiliar que se para detrás del caballo (antes de introducir la aguja) y le indica la correcta ubicación. La posición óptima para el caballo es que este esté apoyando sus cuatro miembros, con los miembros posteriores levemente remetidos. En algunos casos neurológicos, esto es prácticamente imposible y el autor se conforma con que el animal al menos apoye peso en ambos miembros posteriores. En los caballos que precisan apoyar peso o que no pueden apoyar el peso en sus miembros, el éxito del procedimiento depende de la cuidadosa palpación e identificación de la línea media. Se avanza de manera milimétrica una aguja espinal 18G de 8 pulgadas con una orientación perpendicular a la espalda del animal. Se utilizan ambas manos para controlar la aguja (una en la unión con la espalda del caballo y la otra en el pabellón de la aguja) y así evitar que esta se desvíe lateral, craneal o caudalmente. Cuan-

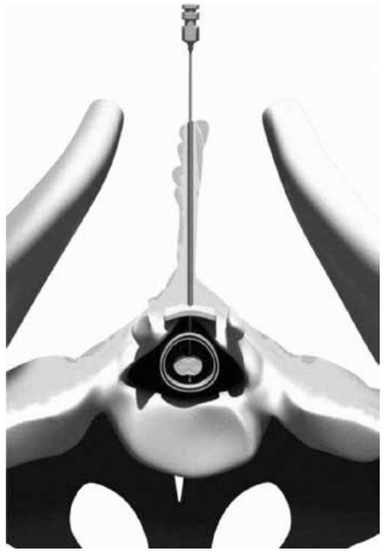

Figura 2. *Aguja espinal en el espacio lumbro-sacro pasando a través del cono medular. Cortesía de Brad Gilleland,* UGA Educational Resources.

do se aprecia una diferencia en la resistencia, se retira el estilete y se acopla una jeringa *Luer Slip* de 5 ml a la cual se le ha quitado el vacío, y se verifica la presencia de líquido espinal. Cuando se encuentra con una presión negativa, se reemplaza el estilete y se avanza gradualmente la aguja. Por lo general en la mayoría de los caballos adultos de razas livianas, las agujas sobresalen entre dos y tres pulgadas y el espacio lumbo-sacro se encuentra a una profundidad de 5 o 6 pulgadas. En razas pesadas o de tiro es habitual tener que usar una aguja más larga. Algunos caballos elevan o sacuden su cola o descienden el cuarto posterior cuando perciben que van a ser pinchados.

Estos animales pueden reaccionar explosivamente o no cuando se punza la duramadre. Sin embargo, muchos caballos no dan ningún tipo de señal de que la aguja se esta acercando al espacio y pueden o no reaccionar cuando la aguja penetra en el espacio subaracnoideo.

Recolección del fluido en el espacio lumbo-sacro

Normalmente se requiere de una aspiración suave. Se prefiere utilizar una jeringa *Luer Slip* de 5 ml sin vacío para obtener la presión adecuada para permitir el flujo de líquido cerebroespinal. Debe asegurarse una buena conexión entre el pabellón de la aguja y la jeringa. En un caso el líquido fluyó libremente de la aguja. En algunos casos, se lleva a cabo la *maniobra de Queckenstedt* (se eleva la cabeza e ingurgitan ambas yugulares) para incrementar la presión intracraneal, favoreciendo de esta manera el flujo de (LCE) asegurando un adecuado volumen.

El líquido es aspirado en alícuotas de 1 a 2 ml como se describió anteriormente. Típicamente se recolectan 5 mililitros.

Problemas frecuentes en la colocación de la aguja en el espacio lumbo-sacro

Si se topa con la presencia de hueso cuando la aguja se encuentra a una profundidad de 3 a 4 pulgadas, es muy probable que la aguja no este en el lugar apropiado. Por lo general no se corrige redirigiendo la aguja. Es preferible repasar nuevamente la ubicación de la línea media y escoger otro lugar de punción. Es importante asegurarse que la aguja se encuentre perpendicular al espacio a medida que avanza. Si se encuentra con la presencia de hueso a una profundidad de 5 a 7 pulgadas, es probable que la aguja se encuentre en el espacio lumbo-sacro, pero que haya pasado a través del cono medular y contactado el piso del canal medular (Figura 2). Se recomienda retroceder la aguja milimétricamente y verificar la presencia de líquido (reemplazando el estilete entre movimientos). En algunos casos no es posible obtener líquido del espacio lumbo-sacro. En esto incluyen, variaciones anatómicas, calcificación del ligamento amarillo o enfermedad obliterante de la médula espinal. Incluso cuando la colocación de la aguja es correcta, puede no recuperarse líquido en todos los casos a causa de la interrupción del flujo de (LCE) debido a una lesión proximal o a una lesión infiltrativa (efecto masa). Si se obtiene sangre, la aguja se encuentra levemente afuera de la línea media. Se recomienda utilizar una aguja nueva para reducir la contaminación de la muestra.

Manejo y remisión de la muestra

Una vez obtenida la muestra, ¿qué hacemos con ella? El líquido debe recolectarse en tubos estériles sin anticoagulante (plástico o vidrio). La utilización de tubos con EDTA puede incrementar falsamente la concentración de proteínas. Es importante observar la calidad del líquido y sus características macroscópicas: ¿hubo contaminación con sangre?, ¿es el líquido transparente?, ¿es el líquido turbio y amarillento? (Figura 3). Es de utilidad tomar nota de esto ya que puede ayudar en la interpretación diagnóstica y aportar información clínicamente útil. El (LCE) siempre debe ser analizado citológicamente. No solo es esencial para el diagnóstico de meningitis, sino que también contribuye a la interpretación de otras pruebas diagnósticas. Es vital que el manejo de la muestra sea rápido y cuidadoso. La muestra para citología debe mantenerse a temperatura corporal (evitar cambios extremos de temperatura) y debe ser procesada dentro de las dos horas de su recolección. Las células nucleadas en el líquido espinal son inestables a causa de la baja concentración de proteínas y tonicidad, lo cual no preserva las células adecuadamente. Se encuentra reportado, que tanto las células mononucleares como los neutrófilos sufren degradación a medida que la muestra envejece a temperatura ambiente o a 4 °C.[6] Si la muestra no va a llegar a tiempo al laboratorio para el análisis citológico dentro de las dos horas, puede agregarse a una de las muestras una solución de albúminas libre de células (como

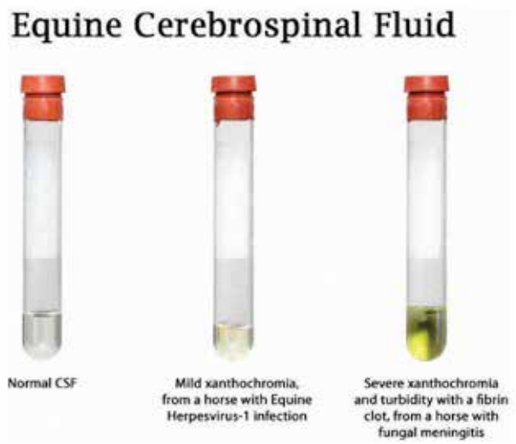

Figura 3. *La evaluación grosera del líquido cerebroespinal aporta información clínica importante.*

suero autólogo; 11 % por volumen; Ej.: 0.11 ml cada 1 ml)[6] o un conservante como etanol 50 % (utilizar agua destilada para obtener la dilución adecuada) el mismo volumen que el volumen de la muestra. **Esto solo debe realizarse en la muestra destinada para citología**. Las mejores muestras para citología son las obtenidas al final de la maniobra. Esto reduce la contaminación incluso microscópica de sangre. Si la muestra es necesaria para detectar anticuerpos contra mieloencefalitis protozoaria equina u otra enfermedad, deben remitirse las muestras con menor grado de contaminación con sangre (la última muestra). Las muestras para detección de anticuerpos contra *S. neurona* o *N. hughesi* deben refrigerarse o pueden congelarse a -80 °C si no pueden derivarse dentro de las 48 horas. Las muestras para cultivo deben colocarse en el medio apropiado (medio para virus o bacteria). Las muestras para PCR deben recolectarse en tubos con EDTA.

También deben recolectarse otras muestras clínicamente relevantes como suero para la detección de anticuerpos, sangre entera en EDTA para hemograma y concentración de fibrinógeno, sangre entera con EDTA para PCR de herpesvirus-1, suero o sangre entera heparinizada para un perfil bioquímico y hisopados nasales cuando herpesvirus es un diagnóstico diferencial.

Resultados

Se recolectaron muestras de líquido cerebroespinal de veinticuatro caballos, dieciséis de ellos sanos y ocho con signos neurológicos. El líquido se recolecto de ambos sitios, el C1-C2 y lumbo-sacro, en sucesión inmediata basada en un orden aleatorio generado por computadora. A otros nueve caballos se les recolectó líquido en intervalos de dos semanas. En total se evaluaron cuarenta y dos animales. Todos los caballos fueron sedados con agonistas alpha-2 adrenérgicos. En todos los casos se recolectó líquido de ambos sitios a pesar de que el volumen total de muestra de manera individual tuvo una variación de 1.5 ml a 6 ml. Se registró el tiempo transcurrido entre la punción con la aguja y la recolección del líquido para cada sitio, así como la reacción del caballo.

El tiempo promedio de recolección para C1-C2 fue de seis minutos, mientras que para el espacio lumbo-sacro fue de ocho minutos. Sin embargo, 42 % de las punciones realizadas en C1-C2 demoraron menos de tres minutos, mientras que solamente el 20 % de las punciones en el espacio lumbo-sacro se completaron antes de los tres minutos.

La reacción de los caballos en la punción intervertebral cervical fue mínima, solo dos animales realizaron movimientos durante la introducción de la aguja. Las reacciones fueron más frecuentes en el espacio lumbo-sacro, donde diez caballos reaccionaron con corcoveos, patadas y abalanzándose hacia delante. Ningún caballo salto del potro o cayó dentro de este durante los procedimientos. El autor ha realizado y presenciado alrededor de 120 punciones, y solo en una ocasión el caballo se cayó dentro del potro, saltó por fuera de este y pasó sus miembros entre las tablas.

Ocasionalmente hay contaminación con sangre en ambos procedimientos. En un caballo normal al que se le realizó una centesis en el espacio C1-C2 en dos instancias diferentes separadas por dos semanas, la muestra inicial fue clara; sin embargo, se apreciaron diminutos hilos de sangre fluyendo de la aguja sin que haya un cambio de posición de la aguja o en la técnica de aspiración (presumiblemente proveniente de los capilares de las meninges).

Las terceras y cuartas alícuotas de líquido fueron remitidas para citología y titulación para reducir el efecto de la contaminación con sangre. Del total de las 84 centesis, 28 se realizaron a campo.

Estas muestras se procesaron a las dos horas y aportaron datos de calidad, sin la presencia de degradación celular como núcleos picnóticos, lisis o desintegración de las membranas nucleares o citoplasmáticas. Las muestras fueron conservadas a temperatura ambiente (entre 4 °C y 15 °C).

Discusión

La recolección de líquido cerebroespinal es un procedimiento invasivo, y no debe realizarse sin las precauciones requeridas y con el consentimiento del propietario. Estos últimos deben estar advertidos de los principales riesgos asociados a la técnica, los que incluyen la introducción de infección, hemorragia iatrogénica dando como resultado una meningitis estéril, trauma iatrogénico de la columna vertebral, dolor o inflamación del sitio de centesis. [6] No se encuentra reportado el porcentaje de complicaciones asociado a la recolección de líquido cerebroespinal. El autor examinó a los caballos del estudio en intervalos de 12 horas du-



rante 48 horas luego del procedimiento, sin encontrar signos que evidenciaran progreso o desarrollo de signos neurológicos, malestar cervical o inflamación sistémica basándose en el examen físico.

Algunos caballos reaccionaron a la palpación profunda del espacio C1-C2, pero esto se resolvió espontáneamente dentro de las 48 horas.

Los veterinarios con experiencia en centesis bajo guía ecográfica, encontrarán la punción en C1-C2 menos intimidante que aquellos sin experiencia. Se recomienda practicar la técnica en caballos eutanaziados antes de realizarlo en un caso clínico. En teoría la aguja podría punzar la médula espinal. Este riesgo se minimiza utilizando agujas que no sean más largas de 3.5 pulgadas, una adecuada guía ecográfica y el posicionamiento de la aguja en dorsal del espacio subaracnoideo. En cinco casos a los que se les realizó un examen post mortem, no se encontró evidencia histopatológica de punción medular. Deben tenerse en cuenta los aspectos a favor y en contra cuando se elige el sitio de la punción. La principal desventaja de la extracción en el espacio lumbo-sacro, es que se requiere de un brete (o cualquier otra barrera física).

La persona controlando el caballo debe estar atenta a cualquier movimiento brusco del animal. Los puntos de referencia son a veces difíciles de encontrar en animales muy musculados o con exceso de peso. También como se mencionó anteriormente en algunas ocasiones no es posible recuperar líquido de este espacio. En estos casos es lógico intentar la punción en C1-C2. Los beneficios de realizar la punción lumbosacra incluyen, estar en una posición caudal de cualquier lesión por detrás de C2. Sumado a esto, a esta altura, la médula espinal se encuentra en caudal del cono medular a medida que termina en la cauda equina. La punción de este segmento es poco probable que derive en problemas neurológicos a comparación con punciones accidentales en C1-C2.

Los beneficios de la punción en C1-C2 incluyen que el operador se posiciona al costado y delante del caballo. No se experimentó ningún tipo de reacción con el uso apropiado de anestésico local, sedación y sujeción. Esta puede ser una mejor opción para lesiones neurológicas localizadas intracranealmente.

La desventaja es que se precisa del equipo de ultrasonido, de relativa coordinación y se puede potencialmente traumatizar la médula espinal.

El autor ha observado que el recorrido que hace la aguja a través de la musculatura cervical típicamente resulta en la inserción de la aguja 18G antes de llegar a la dura madre haciendo que sea poco probable que la aguja penetre la médula espinal.

El tiempo transcurrido entre la punción y la obtención del líquido en ambos procedimientos, teniendo en cuenta una anatomía normal y experiencia, se encuentra por debajo de los cinco minutos y en algunas ocasiones más cerca de los dos minutos. El procedimiento en C1-C2, ofrece una alternativa viable a la lumbo-sacra si el veterinario no cuenta con un brete y evita el riesgo asociado a la centesis atlanto occipital (relacionado a la anestesia general).

Por último, la recolección de líquido cerebroespinal a campo permite a los veterinarios descartar otras enfermedades neurológicas y hacer un diagnóstico más exacto de la encefalomielitis protozoaria equina.

Agradecimientos

Declaración de ética

El autor es adherente a los principios éticos de la medicina veterinaria de la AVMA (American Veterinary Association).

Conflicto de intereses

El autor no tiene conflicto de intereses.

Referencias

1. Reed SM, Furr M, Howe DK, et al. Equine protozoal myeloencephalitis: An updated consensus statement with a focus on parasite biology, diagnostics, treatment, and prevention. *J Vet Intern Med* 2016;30:493.

2. Pease A, Behan A, Bohart G. Ultrasound-guided cervical centesis to obtain cerebrospinal fluid in the standing horse. *Vet Radiol Ultrasound* 2012;53(1):92–95.

3. England GC, Clarke KW, Goossens L. A comparison of the sedative effects of three alpha 2-adrenoceptor agonists (romifidine, detomidine and xylazine) in the horse. *J Vet Pharmacol Ther* 1992;15(2):194–201.

4. Johnson PJ, Contanstinescu GM. Collection of cerebrospinal fluid in horses. *Equine Vet Educ* 2000;12:7–12.

5. Sweeney CR, Russell GE. Differences in total protein concentration, nucleated cell count, and red blood cell count among sequential samples of cerebrospinal fluid from horses. *J Am Vet Med Assoc* 2000;217(1):54–56.

6. Di Terlizzi R, Platt SR. The function, composition and analysis of cerebrospinal fluid in companion animals: Part II—Analysis. *Vet J* 2009;180:18.

7. Furr M. Cerebrospinal fluid and the blood brain barrier. In: *Equine neurology.* Ames, IA: John Wiley & Sons; 2015, 30–34. AAEP

PRIVE L SPORT HORSE

IVERMECTINA Y PRAZIQUANTEL
X 250 ML
(Rinde 30 dosis de 500 kpv)
Mayor ajuste de dosis
1 ml cada 60 kpv

VITAM B SPORT HORSE

COMPLEMENTO DIETARIO ORAL
DE COMPLEJO VITAMINICO B
X 500 ML

Sport Horse Argentina | www.sport-horse.com.ar | info@sport-horse.com.ar | 011-4293-6916 | +54 9 221 6210113

¿Cómo aplicar los principios apropiados del herrado en caballos con talones bajos en los miembros posteriores?

Stephen E. O´Grady, DVM, MRCVS*;
Tracy A. Turner, DVM, DACVS, DCVSMR; y Jeffry T. Ridley, CJF, TE

Dirección del autor: Virginia Therapeutic Farriery, 833 Zion Hill rd. , Keswick, VA, 22947 (O ' Grady); Turner Sports Medicine and Surgery, 10777 110th St. Stillwater, MN 55082 (Turner), Ridley Horseshoeing, 1984 Fisher Avenue, Leighton, IA 50143 (Ridley); *email:* sogrady@look.net. *Autor. © 2018 AAEP.
Traducción: Victoria Simian, MV.

El tratamiento para encarar este tipo de conformación del pie es un proyecto conjunto entre veterinarios y herradores. Es esencial que sean conscientes de este problema y de sus efectos.

Introducción

El herrado de los miembros posteriores del caballo no ha sido estudiado al igual que en los miembros anteriores y hay escasa información publicada en la literatura clínica o de investigación. Los talones bajos, *bull nose, (nariz de toro)* en los miembros posteriores se han vuelto muy frecuentes en caballos de competición, que por lo general se los considera normales (Figura 1).

La correlación entre talones bajos o remetidos y bienestar ha sido documentada en los miembros anteriores, dando a creer que el mismo síndrome pueda ocurrir en los miembros posteriores, cuando la integridad estructural del casco se encuentra comprometida. [1-3] Los caballos con daño estructural de la sección plantar del casco sufrirán las mismas consecuencias asociadas con el casco del miembro anterior; sin embargo, por lo general los miembros posteriores no se encuentran afectados con enfermedades que afecten la estructura interna del pie como suele ocurrir con los anteriores. Esta diferencia puede deberse a la anatomía del pie (posterior) y la función propulsora de los miembros posteriores en contraposición a la función de soportar peso de los miembros anteriores. Esta conformación de talones bajos en los miembros posteriores puede ser una fuente de claudicación, generando un efecto adverso en el sistema músculo esquelético del mimbro posterior. [2, 4-8] Los talones bajos en los miembros posteriores generalmente desencadenan una claudicación bilateral leve o baja en el rendimiento, la cual suele ser atribuida a la parte proximal del ligamento suspensorio, tarso, babilla o dolor lumbar. [6, 8] Sin embargo, los caballos que presentan una leve claudicación bilateral de los miembros posteriores o una baja en el rendimiento con esta conformación anormal del pie no son abordados de la misma manera que los caballos con conformaciones similares en los miembros anteriores, donde se enfatiza en la evaluación de la conformación del pie, el uso de pinza de tentar, anestesias perineurales y radiografías para descubrir el origen del dolor. A causa del temperamento de algunos caballos, los bloqueos diagnósticos y las placas radiográficas del miembro posterior son algunas veces evitadas. En estos casos el tratamiento se basa en presunciones, flexiones forzadas y en la experiencia del clínico o entrenador, más que en un diagnóstico definitivo.

Figura 1. *Una conformación de talones bajos de moderada a grave en miembro posterior.*

El herrado apropiado siempre debe estar dentro del tratamiento para corregir los talones bajos, con o sin un diagnóstico definitivo, especialmente cuando hay presencia de desmitis del ligamento suspensorio o tarsitis distal.

El herrado utilizado para corregir los talones bajos en los miembros posteriores ha sido elevar los talones independientemente de la conformación o integridad del casco. Generalmente se utilizan las herraduras barra de huevo con cuña.

Este es el herrado que también se utiliza para las claudicaciones originadas en la babilla o tarso, sin embargo, no existe evidencia que confirme que la elevación de los talones ejerza algún beneficio en cualquier sección del miembro posterior proximal a la articulación interfalangeana distal. [9] incluso, la elevación de los talones tenderá a exagerar el impacto del talón incrementando la presión en los miembros posteriores con una conformación de talones bajos o remetidos, lo cual parece comprometer las estructuras del pie aun más así como los problemas de claudicación.

Movimiento del miembro posterior

Antes de discutir las diferentes opciones de herrado para el miembro posterior, es imprescindible una breve descripción de los movimientos de este para comprender su función propulsora. En la extensión, la elevación del pie del piso comienza con la flexión de la cadera, babilla y tarso; esta acción supera la inercia del miembro posterior por lo que hay un mínimo trabajo muscular. La articulación de la cadera flexiona por acción del músculo iliopsoas, la babilla por contracción del músculo bíceps femoral y el tarso flexiona como resultado del aparato recíproco. Este último también flexiona automáticamente a causa de la naturaleza tendinosa del tendón flexor digital superficial que corre desde el tarso a la cuartilla.

La retracción es consumada por el músculo glúteo medio, el cual se encuentra unido al fémur por encima del centro de rotación (articulación de la cadera).[10] A medida que el músculo glúteo medio se contrae, rota todo el miembro hacia atrás. El grupo de músculos isquiotibiales (semitendinoso, semimembranoso y *bíceps femoralis*) discurre por detrás del centro de rotación, conformando la segunda porción de la retracción. El movimiento es acompañado por la contracción del cuádriceps, el cual extiende la babilla, y en consecuencia el tarso y nudo.

La fase de apoyo de la marcha comienza con el impacto del pie. Inicialmente, el impacto vertical finaliza, pero el movimiento horizontal continua, lo que significa que el casco desliza hacia delante antes de cargar la totalidad del peso. En el soporte de peso completo, los músculos retractores continúan comprometidos y empujan el cuerpo del caballo hacia adelante con el pie apoyado en el piso.

Una parte importante de la propulsión hacia adelante provista por el miembro posterior es la apertura o extensión de las articulaciones del nudo durante la segunda mitad de la fase de apoyo.

Durante el aterrizaje, los miembros anteriores sufren la mayor fuerza vertical y experimentan un pico de flexión de la articulación interfalangeana distal, mientras que los miembros posteriores sufren una mayor fuerza vertical durante la fase de apoyo, con un pico de flexión de la articulación interfalangeana distal seguido del movimiento horizontal; esto implica que el miembro anterior es un péndulo que se balancea y absorbe fuerzas, mientras que

LABORATORIO DE DIAGNÓSTICO Y PRODUCCIÓN DE BIOLÓGICOS

• **PRODUCCIÓN DE BIOLÓGICOS:**
- **Rhodovac** (Vacuna contra Rhodococcus equi),
- **Adenitis Equina** (Vacuna contra Streptococcus equi),
- **Aborto Infeccioso** (Vacuna combinada contra Salmonella abortus equi y Streptococcus equi),
- **Rhodoplasma** (Plasma hiperinmune contra Rhodococcus equi)
- **Rhododiagnos** (Kit de Inmunodifusión Radial para el diagnóstico de Rhodococcus equi).

• **EVALUACIÓN DE LA FERTILIDAD DEL PADRILLO:** espermograma completo.

• **BIOQUÍMICA SANGUÍNEA:** (perfil de entrenamiento y de haras): enzimología clínica (AST, CPK, Fosfatasa alcalina, GGT), proteínas séricas y electroforesis, urea, creatinina, clearance renal del fósforo para el diagnóstico de desbalances calcio-fosfóricos, bilirrubina, ionogramas (Sodio, Potasio, Cloro), etc.

• **CITOLOGÍAS:** de lavados bronco alveolares, uterinos, peritoneales, sinoviales, punción por aguja fina (masa de tejidos, ganglios, etc.).

• **HEMATOLOGÍA:** hemograma completo, fibrinógeno plasmático, prueba de compatibilidad sanguínea, recuento plaquetario, etc.

• **BACTERIOLOGÍA:** general y especial de útero de yegua. De lavajes traqueo-bronqueales, uterinos, líquidos sinovial y peritoneal. Necropsia y cultivo de fetos abortados.

• **ANÁLISIS DE ORINA COMPLETO.**

• **ANÁLISIS DE LÍQUIDO PERITONEAL, CEFALORRAQUÍDEO Y SINOVIAL.**

• **ANÁLISIS COPROPARASITOLÓGICOS Y COPROCULTIVOS:** Análisis cuantitativos por el método de Mac Master. Aislamiento de Salmonella en materia fecal.

ABORTO INFECCIOSO Y ADENITIS EQUINA

RHODOPLASMA

RHODODIAGNOS

RHODOVAC

ADENITIS EQUINA

CLÍNICA EQUINA S.R.L.
Dir. Téc.: Dr. Teótimo Becú y Dr. Gonzalo Polledo - **Resp. de Calidad:** Giorgi, Mariana L.
Av. Leandro N. Alem 1698 - (2752) Capitán Sarmiento - Buenos Aires - República Argentina - **Tel./Fax:** (+54-2478) 481658 / 481764
Mail: t-becu@redsarmiento.com.ar / gpolledo@redsarmiento.com.ar / mgiorgi@redsarmiento.com.ar

LABORATORIO EQUINO S.R.L.
Dir. Téc.: Dr. J. Reynal O'Connor, Dr. G. Polledo y Dr. T. Becú
Av. Fondo de la Legua 601 - (1609) Boulogne - Buenos Aires - República Argentina.
Tel./Fax: (+54-11) 4766 9907/0374 - **Mail:** labequino@arnet.com.ar / labequino@hotmail.com

Figura 2. *A. Vista lateral de un pie posterior con buena conformación. La línea negra señala el eje casco cuartilla, la línea roja señala el medio del pie, la línea amarilla señala las proporciones del pie a ambos lados del medio de este y verde indica el largo apropiado de una herradura posterior. B. Vista solar de un pie posterior. Las líneas rojas señalan la parte más ancha del pie y las proporciones de superficie de apoya a ambos lados y la línea amarilla señala la base de la ranilla. Nótese que la parte más ancha del pie se ubica más hacia plantar en comparación al pie anterior.*

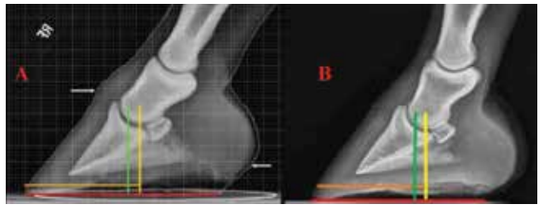

Figura 3. *A. Conformación aceptable de un pie anterior (cortesía del Dr. Andrew Parks). B. Conformación aceptable para el miembro posterior (cortesía del Dr. Kurt Selberg). La línea amarilla señala el centro de rotación, la línea verde indica la parte más ancha del pie, la línea marrón marca la distancia desde el centro de rotación a la pared dorsal del casco y la línea roja señala la superficie de apoyo en la superficie solar del pie.*

el miembro posterior cumple una función de agarre y de generador de fuerzas. [10]

Un buen miembro posterior

Los autores son reticentes a utilizar el término "normal" para describir la conformación del miembro posterior. Los términos *bueno, ideal o funcional* son más apropiados, dado que la conformación con su forma inherente se encuentra asociada a muchas variables como la genética, la raza, la conformación del miembro y el herrado. El casco del miembro posterior tiene un ángulo más agudo, su forma es más angosta o cónica, la falange es puntiaguda y su suela tiene una concavidad más pronunciada cuando se la compara con el miembro anterior. En el pie posterior con buena conformación, la pared lateral tendrá algún grado de muralla sobrante mientras que la muralla medial será recta. La forma del pie posterior refleja un diseño para la propulsión primaria o tracción y de manera secundaria la carga de peso. El pie anterior generalmente es igual de ancho que de largo, mientras que el posterior es más largo que ancho. Al observarlo de costado, un buen miembro posterior tendrá un eje cuartilla casco recto, anillos de crecimiento parejos en distal al rodete coronario desde la pinza al los talones y proporciones similares a ambos lados de la porción más ancha del pie (Figura 2A).

Al mirar la superficie solar del pie, si se traza una línea a lo largo del aspecto más ancho del casco, esta debe dividir el casco en proporciones similares a ambos lados. Teniendo en cuenta la forma del casco, aparenta que la parte más ancha de este se localiza más hacia plantar en el miembro posterior cuando se lo compara con el anterior (Figura 2B). Dado que la parte más ancha del pie se localiza 5 a 10 mm. dorsal al centro de rotación, esta diferencia entre miembro anterior y posterior puede verificarse con el uso de radiografías laterales.

El primer autor realizó un breve estudio extemporáneo en un limitado número de radiografías laterales de miembros posteriores suministradas por dos importantes centros de referencia. Las radiografías fueron medidas y las proporciones a ambos lados del centro de rotación se compararon con radiografías laterales del miembro anterior. Las proporciones encontradas en los miembros anteriores con buena conformación fueron de 53 % – 57 % dorsal al centro de rotación y 43 % - 47 % palmar al centro de rotación.

En todas las radiografías se encontró que el centro de rotación se encontraba más hacia plantar en el miembro posterior, lo que redujo significativamente la superficie de apoyo del pie en plantar del centro de rotación. Más aún, en todas las radiografías, la alineación digital no fue completamente recta, dado que la falange media se encontraba levemente desplazada en una dirección disto-plantar en relación a la falange distal (Figura 3).

Evaluación clínica

Observaciones

Los problemas de rendimiento o bienestar que se encuentran asociados a este tipo de conformación de los miembros posteriores se manifiestan en como una leve cojera bilateral, una baja en el rendimiento y una marcha

Figura 4. *Una línea trazada a través del ángulo del rodete coronario de un caballo con talones bajos forma una trayectoria al codo del miembro anterior. Un caballo con una conformación posterior correcta formará una trayectoria a un punto justo por encima del carpo.*

GOOD MANUFACTURING PRACTICE GMP

LINEA ARTICULAR

Salud articular

La opción más efectiva para cuidar la salud articular, prevenir procesos degenerativos ósteoarticulares, limitar la progresión de la lesión, reducir el dolor y favorecer la lubricación y la biomecánica articular.

POLVO ORAL

Condrosupport®
Complemento Preventivo, Nutracéutico para Equinos Deportivos

Condrosulfan®
Antiartrósico, condroprotector, condroreparador y regenerador del cartílago articular.

SOLUCIONES INYECTABLES

Hialuronase®
Reparador articular / Condroprotector

www.ivslab.com Instagram

iVS INVESTIGACIONES VETERINARIAS SUDAMERICANAS

Figura 5. *A. Vista lateral de una conformación moderada de talones bajos en miembro posterior. Nótese la disparidad en los anillos de crecimiento y el ángulo agudo del rodete coronario. B. La vista plantar muestra la ranilla prolapsada, así como su inclinación. C. La vista solar muestra la inclinación de la ranilla en una dirección dorso craneal (líneas negras) y la concavidad marcada de la suela (flecha roja).*

Figura 6. *A. Pie posterior de la figura 5 sin herradura. Nótese la ranilla ubicada por debajo de la superficie de apoyo del pie y el caballo parado sobre su ranilla más que sobre el casco. B. Pieza de necropsia perteneciente a un caballo con una conformación grave de talones bajos. Obsérvese la hemorragia en la suela (cortesía de Michael Savoldi).*

del tren posterior rígida, falta de propulsión, cambios de actitud o mal comportamiento. Si esta conformación de los talones es moderada a grave, el caballo puede adoptar una actitud postural donde el pie se encuentra en una posición más adelantada de lo normal en relación al eje vertical del miembro y de la masa principal del tren posterior, dándole a este una apariencia encorvada.

En un reporte reciente, se describió que este tipo de postura puede estar relacionada de manera consistente con dolor de los glúteos. [4]

Otro método de utilidad para evaluar la actitud postural es trazar una trayectoria utilizando una línea comenzando sobre la superficie del piso a través del ángulo formado por el rodete coronario y el miembro posterior. En los casos de talones bajos, esta línea se proyectará al codo del miembro anterior y no a la superficie palmar del radio, por encima del carpo, como se observa en los miembros con conformaciones correctas (Figura 4). [12]

En movimiento, el caballo puede mostrar una marcha corta y poco natural, con una fase craneal de la marcha marcadamente acortada; puede haber tropiezos y los signos de incomodidad pueden aumentar cuando el caballo es trotado en círculos. En la evaluación con la pinza de tentar, el caballo puede demostrar malestar en la cara medial de la suela, inmediatamente en dorsal del ápice de la ranilla y en el ángulo formado por la suela y los talones.

Dependiendo del grado de daño estructural, la suela y talones pueden deformarse en estas áreas cuando se ejerce presión. Si se sospecha de una conformación anormal del casco como fuente de cualquiera de los problemas mencionados, el autor sugiere (siempre que sea posible), realizar un bloqueo posterior del nervio digital y luego con el jinete montando el caballo, descartar una cojera del miembro posterior. Un jinete experimentado, en seguida será capaz de percibir una diferencia en los movimientos y actitud del animal.

Debe tenerse en cuenta, que muchos caballos con talones bajos en los miembros posteriores, no se bloquean con la anestesia del nervio digital posterior, dado que esta conformación, puede causar dolor en el tarso, en el ligamento suspensorio proximal y en las regiones glútea y lumbar. [4–6,8]

Conformación de talones bajos

Esta conformación anormal de los miembros posteriores es fácil de reconocer. Al observar el miembro desde lateral, la falange distal mostrará un eje casco cuartilla quebrado. La pendiente del rodete coronario desde la pinza a los talones tendrá un ángulo agudo de 40 – 45°, y se curvará distalmente en los talones para adoptar una tendencia vertical. Los bulbos de los talones se prolapsarán en plantar de los talones del casco adquiriendo una apariencia de "nudo" recostándose sobre la herradura. El pelo en el rodete coronario en los talones puede orientarse de manera horizontal más que estar recostado contra la muralla a causa de un exceso de peso sobre la muralla del casco. Habrá una disparidad en los anillos de crecimiento debajo del rodete coronario desde la pinza a los talones, con los anillos marcadamente separados en la pinza y más apretados en los talones. La pared dorsal de la muralla adoptará una apariencia de *nariz de toro (bull nose)* (Figura 5A). Al observar el pie desde atrás, la ranilla se apreciará agrandada y bulbosa a causa de la constante estimulación contra el piso, se formará un reborde o saliente a causa de soportar peso y se situará justo por debajo de la muralla del casco con la laguna de la ranilla ubicada entre las ramas de la herradura (Figura 5B). La superficie solar del pie manifestará un plano inclinado de la totalidad de la ranilla desde su base al vértice en una dirección dorso craneal hacia el rodete coronario. Este ángulo inclinado iguala el ángulo del borde solar de la falange distal dentro del casco. El área de la pinza en la superficie de la suela mostrará una concavidad exagerada entre el ápice de la ranilla y la rama interna de la herradura, en lugar de una empinada pero gradual transición de la suela desde la ranilla hasta la conjunción de la suela con la muralla. Usualmente se palpará una depresión inmediatamente en dorsal del ápice de la ranilla (Figura 5C). Cuando se remueve la herradura, el extremo del talón, se localiza bien hacia delante de la base de la ranilla y los túbulos corneales se encontrarán paralelos a la superficie del suelo. La muralla del casco en los talones será delgada, las barras pueden encontrarse dañadas o ausentes y el ángulo de la suela estará ausente. Al desvasar livianamente el área adyacente a la pared del casco en el extremo de los talones, generalmente se observa sufusión desde moderada a grave causada por la presión del casco dañado contra la herradura.

Cuando se coloca el pie sobre el piso, todo el peso se coloca sobre la ranilla, la cual se encuentra en distal a la superficie de apoyo del casco, y muchos caballos serán reticentes a apoyar sobre este miembro cuando se levanta el miembro opuesto. Como se mencionó con anterioridad, las pinza de tentar colocada a ambos lados de los talones en el ángulo de la suela muy a menudo provocará una respuesta dolorosa y sus estructuras se encontrarán deformadas (Figuras 6A, 6B).

Figura 7. *Radiografía de un pie posterior con conformación de talones bajos. Obsérvese el centro de rotación (línea roja) localizado más hacia plantar que en el miembro anterior y la deficiente superficie de apoyo (línea amarilla) en plantar del centro de rotación. También nótese el ángulo negativo del borde solar de la falange distal.*

Figura 8. *A. Radiografía lateral de una conformación de talones bajos. Obsérvese la limitada superficie de apoyo en el lado plantar del centro de rotación y la palanca creada en el lado dorsal del centro de rotación. Área de lucencia debajo de la flecha roja muestra como la dermis se estira a medida que el borde de la falange distal migra dorsalmente. B. Ilustra una placa de la ranilla creada de una plantilla compensadora en forma de cuña ("degree pad") colocada sobre la ranilla.*

Figura 9. *A. Radiografía lateral de un miembro posterior que muestra el concepto de incrementar la superficie de apoyo en plantar del centro de rotación utilizando una herradura (cortesía de la Dra. Sarah Puchalski). B. Pie desvasado muestra como el largo de la herradura (flechas verdes) crea proporciones aproximadas a ambos lados del centro de rotación del pie.*

Radiografías

La radiografía lateral del mimbro posterior mostrará un eje cuartilla casco quebrado, con la falange media desplazada hacia plantar y distal en relación a la falange distal durante la carga del peso. Esto genera un estrés excesivo en la sección plantar del casco. El centro de rotación se localiza más hacia plantar en esta conformación anormal, decreciendo la superficie de de apoyo en la sección plantar del pie. Las estructuras blandas (ranilla, almohadilla digital) en plantar del pie se prolapsan plantarmente a la herradura, dándole una apariencia de nudillo o botón. El ángulo del borde solar de la falange distal en los talones es más bajo que el margen dorsal de la falange distal (ángulo plantar negativo).

La profundidad de la suela debajo del margen dorsal de la falange distal se encuentra marcadamente aumentada en relación a la profundidad de la suela en los talones, y el perímetro del borde dorsal de la falange distal puede verse migrar hacia la pared dorsal del casco.

El desplazamiento de la falange distal da como resultado la apariencia de *nariz de toro (bull nose)* de la pared dorsal del casco (Figura 7).

Herrado

El grado de mejoría que puede adquirirse con el herrado apropiado es obviamente proporcional a la gravedad de la distorsión. El daño en la región plantar del miembro posterior es más fácil de mejorar que en los miembros anteriores, posiblemente a causa de su anatomía y a las diferencias en la carga que tolera el miembro posterior. El primer objetivo del herrado es lograr que la sección plantar del pie distribuya las cargas uniformemente, con la muralla y ranilla en un mismo plano. El primer paso es dirigirse a la ranilla, que se encuentra por debajo del nivel de la muralla. Esto dependerá de la gravedad; en casos leves, pueden removerse las herraduras del caballo el día previo al desvasado y colocarse sobre una superficie firme, y si el caso es más grave, se le permite irse sin herraduras en sus miembros posteriores durante 3 a 5 días, lo cual resulta muy efectivo. Para comenzar el desvasado, se retiran las herraduras y se reduce el largo de la pinza de cuarto a cuarto, dependiendo del espesor de la suela. Debe tenerse precaución cuando se acorta el largo de la pinza en este tipo de conformación, dado que el espesor de la suela observado en las radiografías o determinado por la inclinación de la ranilla puede ser engañoso. El borde dorsal del hueso migra dorsalmente, estrechando el grosor de la dermis, un cambio que puede no reconocerse en las radiografías (Figura 8A). Por lo tanto, el desvasado agresivo del pie dará como resultado la filtración de sangre en la unión de la muralla con la suela a medida que el tejido de la dermis es invadido. Puede ser prudente reducir la cantidad de suela gradualmente en dos herrados diferentes. Luego se remueve la muralla en la superficie de la suela, se remueve uña adicional de la pared externa del casco para crear una muralla de espesor uniforme de cuarto a cuarto. Luego se coloca el caballo sobre una superficie firme, lo cual coloca presión sobre la ranilla que rápidamente asume el mismo plano que los talones a ambos lados. Si el prolapso de la ranilla es grave, puede modificarse el abordaje acortando los períodos de tiempo. Las herraduras posteriores se retiran uno o dos días previos a que el caballo sea herrado y el casco se recorta como se explicó anteriormente.

Se recorta una placa para la ranilla a partir de una plantilla compensadora en forma de cuña (*degree pad*) que coincida con esta, dejando el frente de la almohadilla intacto para realizar un diseño de media luna. La almohadilla se acopla al pie con dos clavos pequeños en la pinza y el pie se envuelve en un cataplasma medicado que se ha embebido previamente en agua calienta y luego se asegura al pie con cinta elástica. (Figura 8B).

El caballo se coloca en su box sobre un suelo firme durante 24-48 horas. Cuando se retira la almohadilla, la ranilla se encontrará comprimida entre los talones, formando un plano nivelado y uniforme.

Ahora el caballo esta listo para ser herrado, prestando especial atención al miembro desvasado.

Luego se traza una línea a través del sector más ancho del pie. Cualquier exceso de uña de los talones puede removerse utilizando una escofina en una dirección horizontal a través de los talones y ranilla para que la pared del casco se aproxime a la base de la ranilla, creando todo la superficie de apoyo que se pueda.

Debe tomarse el recaudo de mantener a la ranilla y los talones en el mismo plano. Cuando la muralla y la ranilla se encuentran en el mismo plano, la carga se reparte a lo largo de la sección plantar del pie. El casco se encuentra listo para recibir una herradura de acero ajustada. El primer autor coloca las herraduras en el miembro posterior de manera parecida a como lo hace en los miembros anteriores, utilizando la línea trazada en el sector más ancho del pie colocada en el medio de la herradura. Sin embargo, en el miembro posterior, la porción más ancha del pie se localiza más hacia plantar que en el miembro anterior; por lo tanto, se requiere una herradura más larga para crear las proporciones deseadas a ambos lados de el centro de rotación (Figuras 9 – 11). Al observar el miembro posterior herrado desde lateral, la rama de la herradura debe extenderse hasta o cerca del punto que coincide con una línea vertical que cae desde la línea de pelos en el bulbo de los talones. Si las ramas de la herradura se extienden más allá de esta línea vertical o si el pie no esta desvasado correctamente, el largo de la herradura creará una palanca excesiva en los talones. A fin de que la ranilla y la muralla se encuentren en el mismo plano durante el primer intervalo de herrado, o si es necesaria una leve elevación de los talones, puede colocarse una placa de talones de metal o de aluminio o una cuña de cuero de 2° debajo de la herradura en los talones, siempre que la herradura se encuentre ajustada como se describió con anterioridad.

Esto concentrará el peso a lo largo de la ranilla y de los talones en vez de cargar el peso por detrás de

Figura 10. *Radiografía lateral de una conformación de talones bajos de un miembro posterior antes y después del herrado. Obsérvese la diferencia en la conformación del pie luego del desvasado correcto y de la colocación de una herradura más grande. Otra vez nótese la incrementada superficie de apoyo en plantar del centro de rotación (cortesía del Dr. Hans Castelijns).*

Figura 11. *El objetivo del herrado del miembro posterior es crear un pie con proporciones similares o superficie de apoyo similares a ambos lados de la parte más ancha del pie. Obsérvese las ramas de la herradura utilizadas para aumentar la superficie de apoyo en la sección plantar del pie.*

los talones, como es el caso de las herraduras largas o *trailers* (N. del T.: Herradura de rama americana o "cola de golondrina").

La placa o la cuña también evitarán el descenso de la ranilla hacia el suelo entre las ramas de la herradura. Esto es generalmente una medida temporaria y pude discontinuarse una vez que los talones se hayan estabilizado.

Conclusión

La conformación de talones bajos en el miembro posterior es muchas veces pasada por alto como causa de bajas de rendimiento o de cojera del miembro posterior. Esta conformación anormal del pie puede desempeñar un papel dual en el bienestar del miembro posterior.

En primer lugar, la sobrecarga y el daño a la sección plantar del pie, puede causar dolor y una leve renguera bilateral. En segundo lugar, el dolor y la alteración de la función biomecánica del pie provocarán cambios en los movimientos del miembro posterior. Los cambios parecen afectar las flexiones de varias articulaciones, la tensión sobre ligamentos, cambios en los aires del miembro y tensiones musculares.

Los veterinarios y herradores suelen usar herraduras especializadas o modificar herraduras existentes con el intento de aliviar el dolor y de esta manera mejorar la biomecánica del miembro posterior. Sin embargo, no esta del todo claro si estas modificaciones tienen algún tipo de efecto en la biomecánica, dado que no hay suficiente literatura para apoyar esta teoría. Según la opinión del autor, que el herrado comienza con un buen desvasado y la correcta colocación de la herradura, cualquier modificación es secundaria. El desvasado apropiado mejora muchos aspectos del miembro posterior, aumentando la superficie de apoyo en la sección plantar del pie en combinación con una herradura del largo apropiado para que la transición de soportar peso a la propulsión minimiza la dorso flexión del nudo y tarso. Esto permite el despegue de la pinza, elevando el miembro hacia la fase de balanceo, resultando en una transición más suave de las fuerzas desde el miembro posterior a través de las regiones sacro ilíacas y lumbar.

En años recientes, esta conformación de talones bajos en el miembro posterior de los caballos de deporte ha alcanzado proporciones epidémicas.

Hay una miríada de teorías con respecto a como desvasar estos cascos; sin embargo, los autores sienten que el desvasado inapropiado de los talones disminuye la superficie de apoya en la sección plantar del miembro posterior y la aplicación de herraduras demasiado pequeñas pueden ser las causas que incitan a esta conformación del pie.

El tratamiento para encarar este tipo de conformación del pie es un proyecto conjunto entre veterinarios y herradores. Es esencial que ambos profesionales sean concientes de este problema y de sus efectos, no solo en el pie pero también en el aspecto más dorsal del miembro. Cuando sea posible, la analgesia perineural, demostrará la prevalencia del dolor en el pie del miembro posterior y el incremento en el uso de radiografías, permitirán el herrado apropiado. Los conocimientos apropiados de biomecánica y de los principios de herrado hacen que el tratamiento sea sencillo.

Agradecimientos

Declaración de ética

Los autores son adherentes a los principios éticos de la medicina veterinaria de la AVMA (American Veterinary Medical Association).

Conflicto de intereses

Los autores no tienen conflicto de intereses

Referencias y notas al pie

1. Hunt RJ. Farriery for the hoof with low or underrun heels. *Vet Clin N Am Equine* 2012;28:351–364.
2. Parks A. The foot and shoeing. In: Ross MW, Dyson SJ, ed. *Diagnosis and management of lameness in the horse.* 2nd ed. St Louis: Elsevier, Saunders, 2011:282–302.
3. O'Grady SE. Basic farriery for the performance horse. *Vet Clin N Am Equine* 2008;24:203–218.
4. Mannsman RA, James S, Bilkslager AT, et al. Long toes in the hind feet and pain in the gluteal region: an observational study of 77 horses. *J Equine Vet Sci* 2010;30:720– 726.
5. Turner TA. Rear hoof imbalance and its effect on hind limb lameness, in *Proceedings*. Am Assoc Equine Pract 2017;63: 455–459.
6. Dyson SJ, Murray RM. Management of hindlimb proximal suspensory desmopathy by neurectomy of the deep branch of the lateral plantar nerve and plantar fasciotomy; 155 horses (2003–2008). *Equine Vet J* 2012;44:361–367.
7. Ross MW. The hind foot and pastern. In: Ross MW, Dyson SJ, ed. *Diagnosis and management of lameness in the horse. 2nd ed.* St Louis: Elsevier, Saunders, 2011:475–476.
8. Dyson S. Diagnosis and management of common suspensory lesions in the forelimbs and hindlimbs of sport horses. *Clin Tech Equine Pract* 2007;6:179–188.
9. Bushe T, Turner TA, Poulos PW, et al. The effect of hoof angle on coffin, pastern, and fetlock joint angle, in *Proceedings*. Am Assoc of Equine Pract 1987;33:689–699.
10. Clayton HM, Back W. Hind limb function, In: Back W, Clayton HM, ed. *Equine locomotion. 2nd ed.* Edinburgh: Elsevier, Saunders, 2013:127–145.
11. Eggleston RB. Value of quality foot radiographs and their impact on practical farriery, in *Proceedings*. Am Assoc of Equine Pract 2012;58:164–175.
12. Schumacher J, Taylor DM, Schramme MC, et al. Localization of pain in the equine foot emphasizing the physical examination and analgesic techniques, in *Proceedings*. Am Assoc of Equine Pract 2012;58:140–141.

a. Parks AH. (personal communication) 2018.
b. Texas Equine Hospital, Bryan, TX 77807.
c. Virginia Equine Imaging, The Plains, VA 20198.
d. Animalintex®, 3M Animal Care Products, St. Paul, MN 55144.
426 2018

Quemaduras en equinos:
presentación de un caso

Escriben: Dr. Ariel Hernán Corse, Veterinario UBA. MP 11483. Miembro AAVE. Presidente ACMA. María Flavia Ferrari (estudiante Veterinaria - integrante Servicio Veterinario ACMA).

Servicio Veterinario ACMA (Asociación contra maltrato animal).

Compartimos los eventos relevantes de la evolución y atención brindada a un animal que fue recibido con lesiones producto de un incendio. ¿A qué conclusiones se puede arribar?

Introducción

El día 20 de enero del 2019 se recibió un equino con quemaduras producto de un incendio.

Reseña: Equino de sexo hembra, pelaje tobiano gateado, 12 años de edad, peso 312 kg con una alzada de 1,55 m, raza mestizo. No hay antecedentes sanitarios.

Anamnesis: El día 16/01/2019 se incendió su box, y el resto de las instalaciones del predio donde murieron varios perros y su dueña sufrió quemaduras graves. Al momento del incendio el equino se encontraba atado.

Entre el accidente y el ingreso a la ONG pasaron 5 días donde el animal no recibió ningún tipo de asistencia médica.

Al ingreso se observó el 50 % del cuerpo quemado **(figura 1 y 2)** con quemaduras de 1.°, 2.°,3.° y 4.° grado **(figura 3)**, ptosis de labio inferior lado izquierdo > el ojo derecho con enoftalmia y sin visión (afección anterior al accidente), ojo izquierdo con blefaritis (completamente cerrado), dificultad en la prehensión, exposición de huesos frontales, nervio facial y la cresta facial. **(figura 4)**.

Consideraciones generales anátomo-patológicas de un paciente quemado

Las grandes lesiones térmicas son difíciles de tratar. Una gran superficie quemada aumenta dramáticamente la posibilidad de pérdida de líquidos, electrolitos y de calor. Los efectos sistémicos ponen en peligro la vida del animal e incluyen hipovolemia. También pérdida hidroelectrolítica, pérdida proteica, edema pulmonar, anemia, aumento de la tasa metabólica basal, incremento de las necesidades calóricas y disminución de la respuesta inmune humoral y la mediada por células. A continuación, se detallarán los eventos relevantes de la evolución y atención brindada.

Evolución, curaciones y manejo de las heridas del cuerpo

Al llegar (5 días después del accidente), a simple vista se observó el 50 % del cuerpo afectado **(figuras 1 y 2)**, con quemaduras de 1.°, 2.°,3.° y 4.° grado, situación que fue modificándose a partir de las curaciones y desbridar tejido necrótico **(figura 5)** llegando una semana después a estar afectado el 90 % del cuerpo siendo este incremento producto de las curaciones, y de la aparición de lesiones ocultas.

Se considera el porcentaje de quemaduras, tomando en cuenta el esquema propuesto en humanos modificado para equinos debido a las diferencias anatómicas.

En nuestro caso dividimos las regiones en cabeza, cuello, tórax, abdomen, dorso, grupa y miembros por debajo de babillas y codo.

Figura 1. *Quemaduras visibles al ingreso, 50 % del cuerpo.*

Figura 2. *Quemaduras visibles al ingreso, 50 % del cuerpo.*

Figura 3. *Diferentes grados de quemadura. Drenaje de secreción purulenta que involucra proceso espinoso torácico.*

Para considerar las lesiones nos basamos en una clasificación simple:

- **Quemaduras de *primer grado*,** afecta solamente la epidermis. Se caracterizan por eritema, edema, descamación de los estratos superficiales de la piel y dolor.
- **Quemaduras de *segundo grado*,** comprenden toda la epidermis y pueden ser superficiales o profundas. Las superficiales afectan al estrato córneo, al estrato granuloso y a unas pocas células del estrato basal. Las profundas afectan a todos los estratos de la epidermis. Se caracterizan por eritema, edema en la unión dermoepidérmica, necrosis de la epidermis, acúmulo de leucocitos en el estrato basal de la quemadura, formación de escaras y dolor.
- **Quemaduras de *tercer grado*,** se caracterizan por la pérdida de los componentes epidérmicos y dérmicos, formación de escaras, ausencia de dolor, shock, infección de la herida y posible bacteriemia y septicemia.
- **Las quemaduras de *cuarto grado*,** afectan a toda la piel y a los músculos, huesos y ligamentos subyacentes.

Curaciones del cuerpo: En las primeras 72 h se realizó baño con cepillo y clorhexidina jabonosa, aprovechando la falta de sensibilidad de las áreas quemadas más graves, para remover tejido necrótico y desinfectar las heridas. El desbridamiento se complementó con el uso de tijeras, pinzas de disección y otros instrumentales quirúrgicos **(figura 5)**.

Uno de los inconvenientes en las maniobras de desbridamiento y raspaje con cepillo es la hemorragia en napa que se genera, ya que, en relación a la gran superficie lesionada, pasa a ser un factor determinante en el mantenimiento de los parámetros hemodinámicos. Para controlar los sangrados se utilizaron vendas tipo cambric de 40 cm de largo sin orillar, embebidas en una

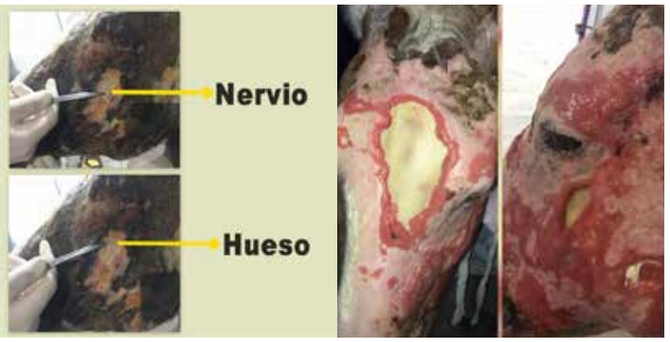

Figura 4. *Nervio facial, hueso frontal, nasal y cresta facial expuestos.*

Figura 5. *Desbridamiento de tejido necrótico*

Figura 6. *Curaciones con vaselina sólida y mantas descartables hechas con sabanas.*

solución formada por: 1 litro SN fisiológica + 10cm^3 de hipoclorito de sodio, se dejó actuar durante 5 minutos y luego se retiró.

Posterior a esto se roció el cuerpo con rifocina en espray para luego cubrirlo en su totalidad con vaselina sólida, y una manta de sábanas, evitando así el contacto con la cama **(figura 6)**.

Con el correr de los días fue cicatrizando y granulando en diferentes áreas, pero en otras se formaron islotes de color grisáceo donde se detenía el progreso y permanecían húmedos a pesar de las curaciones con clorhexidina, SN iodopovidona; la solución fue aplicar una gasa sobre la lesión, y con jeringa de 5 cc y aguja 25G (0.5X16) se instiló solución acuosa al36 % de ácido metacresol sulfónico y formaldehído durante 24 horas.

Otra complicación fue la infección que involucró los procesos espinosos a nivel de la cruz T4,T5 y en T18, solo en una se extrajo un fragmento, el resto resolvió con lavajes de H_2O_2 + iodopovidona y una de ellas fue necesario hacer lavajes con solución acuosa al 36% de ácido metacresol sulfónico y formaldehído en proporción mezclando 2 cm^3 en 8 cm^3 de solución fisiológica.

La formación de abscesos, con posterior generación de abocamientos de entrada y salida, permitió practicar lavajes.

En el plan de curaciones diarias se utilizó clorhexidina en solución acuosa, iodopovidona al 1 % y fisiológica alternado cada dos días el cambio de una por otra, al igual que el sellado con rifamicina y en ocasiones con clorhexidina en espray, como cobertura final siempre se utilizó vaselina sólida y/o líquida en espray.

En oportunidades tuvo miasis focalizadas ocultas en el tejido de granulación y se detectaban porque estaba inquieta y se mordía; al aplicar antimiásico en aerosol salían las larvas desde lugares prácticamente imposible de identificar, por tal motivo se manejó con ivermectina oral, y la aplicación diaria de pastas repelentes, pero siempre sobre las mantas y vendajes o los pelos de la cola, nunca sobre las heridas.

Nunca se utilizó aerosoles o pastas antiparasitarias externas, larvicidas y antimiásicos preventivas o curativas en todo el cuerpo en forma directa, debido a que, por el uso diario y el gran porcentaje de áreas lesionadas, existían altas probabilidades de intoxicación por absorción.

Evolución, curaciones y manejo de las heridas de la cabeza

En la cabeza predominaban las quemaduras de *cuarto grado* dejando expuesto el hueso frontal y nasal, así como también la cresta facial **(figura 4)**.

La curaciones se realizaron con gasas estériles embebidas en clorhexidina solución acuosa tibia, posterior a esto sobre los bordes de la herida se instilaba aceite de hígado de bacalao y sobre el hueso se aplicaba rifocina

Figura 7. *Agresión con gancho quirúrgico sobre el hueso y granulación en respuesta a la misma.*

Figura 8. *Transfusión sanguínea. 5 unidades.*

Figura 9. *Reflejo de Flehmen postratamiento con testosterona.*

Figura 10. *Duchas de agua para bajar la temperatura corporal.*

y sellado con vaselina solida + rifocina cubierto por una gasa estéril que también quedaba sellada con vaselina sólida, con la finalidad de mantener humectado el hueso para evitar la necrosis; cabe aclarar que al día de la fecha (septiembre 2019) todavía no cerró.

Sobre el hueso comenzaron a detectarse áreas violáceas que en principio se creyó que era necrosis, pero que al agredirlas con un gancho quirúrgico (similar al que utilizan odontólogos de humanos para explorar) se notó que sangraban y que al sellarlo con vaselina se generaba un punto de granulación a partir del hueso **(figura 7)** y se unía con los bordes de la herida, de esta manera se fue ganando planos de cicatrización.

Se mantuvo permanentemente vendada con cambric de 20 cm sin orillar, máscara y sobre esta, crema repelente de insectos.

Alteraciones hemodinámicas y su manejo

Fue una de las complicaciones más graves que tuvimos, ya que había una caída permanente de la serie roja, que en principio fue tratada con antianémicos generales sin respuesta, fueron necesarias dos transfusiones (**figura 8**), para las cuales no se realizó prueba cruzada de compatibilidad sanguínea, sí se hizo para una tercera (se muestrearon 4 caballos sanitariamente aptos) que no fue necesaria.

El control de hematocrito, la bilirrubina indirecta y los hematíes nos dieron la pauta de que no había hemólisis, y además la respuesta medular era normal para la serie blanca.

Nos quedaba claro que la médula no producía únicamente eritrocitos ya que en un momento sospechamos de una aplasia medular; la conclusión fue que se debía a una alteración conocida como: "Anemia producida por enfermedades y/o inflamaciones crónicas "relacionadas con el transporte del hierro y la hepsidina.

¿De qué se trata esto y como lo resolvimos?

La hepcidina actúa bloqueando el flujo de hierro celular hacia el plasma a partir de los macrófagos que reciclan el hierro, desde los depósitos hepáticos y de los enterocitos de absorción.

Se libera a la sangre en respuesta a niveles elevados de hierro sérico o como resultado de una inflamación, se une a la ferroportina y posteriormente es responsable de su internalización y degradación.

Reduce la disponibilidad de hierro a través de dos mecanismos: disminución de la absorción por el tracto intestinal y la inhibición del flujo de hierro a través de la ferroportina, los macrófagos y hepatocitos con disminución de la liberación de hierro desde el sistema retículo endotelial. Como los eritrocitos de la médula ósea continúan utilizando hierro en su proceso de maduración, el hierro plasmático se agota en pocas horas, produciendo la hipoferremia.

La testosterona inhibe directamente la síntesis de hepcidina en los hepatocitos (**figura 9**).

A continuación, un esquema de la modificación del hematocrito y su tratamiento.

Fecha	Hematocrito	Transfusión	Testosterona
21/01/2019	32 %		
29/01/2019	24 %		
04/02/2019	20 %	5 unidades	
05/02/2019	25%	Postransfusión	Enantato de testosterona 250 mg
09/02/2019	20 %		
13/02/2019	20 %		
21/02/2019	18 %		
25/02/2019	14 %	5 unidades	
28/02/2019	20 %	Postransfusión	Enantato de testosterona 250mg
06/03/2019	20 %		
10/03/2019	20 %		
14/03/2019	20 %		Enantato de testosterona 250mg
21/03/2019	20 %		Enantato de testosterona 250 mg
26/03/2019	21 %		
30/03/2019	21 %		Enantato de testosterona 250 mg
16/04/2019	25 %		
16/05/2019	32 %		No se repitió a partir de la fecha

Como conclusión se observó que con las dosis de testosterona el hematocrito se mantuvo constante y luego comenzó a aumentar, paralelamente, la cicatrización avanzó en forma significativa, aunque en algunas aéreas hipertróficas.

Figura 11. *Box de internación ACMA*

EVOLUCIÓN DE LAS HERIDAS DE LA CABEZA

EVOLUCIÓN DE LAS HERIDAS DEL CUERPO

EVOLUCIÓN DE LAS HERIDAS DEL CUERPO

Manejo de la temperatura corporal

Uno de los principales problemas fue controlar la temperatura corporal debido a la falta de termorregulación a través del sudor por el daño en la piel, razón por la cual la compensación por jadeo era exacerbada, e ineficiente.

Así entonces los días de temperatura ambiente por encima de los 24 °C con porcentaje de humedad elevada, el animal comenzaba con taquipnea que superaba los 40 mov/min, si bien su frecuencia respiratoria basal era elevada debido en parte al cuadro general y a la anemia, en estas situaciones se exacerbaba. La temperatura corporal basal siempre fue más elevada que la fisiológica; estaba comprendida entre 38 °C por la mañana y 39,5 °C por la noche, y en los episodios de golpe de calor, la temperatura llegó 40,5 °C.

Su box contaba con ventiladores, aislación térmica y un split frío /calor, pero nada era suficiente para compensar dichos episodios, la única forma de bajarle la FR y la temperatura corporal era con baños de agua a temperatura ambiente durante 20 minutos, se comenzaba en todo el cuerpo y a medida que descendía la FR se trabajaba sobre ingles y axilas (**figura 10**).

Adaptación del box

Su box es el que se utiliza para internación en ACMA que consta, de paredes acolchadas: en este caso para que no se lastime al rascarse, se utilizó cama de paja por considerarla más higiénica y menos abrasiva y adherente para el manejos de heridas, pisos de goma, ventiladores para recircular el aire, sellado con mosquiteros para evitar moscas, tábanos, mosquitos etc., elevador trampa de luz, para insectos y cámaras de monitoreo externo (**figura 11**).

Permaneció estabulada durante el día y de noche salía a caminar y recrearse en el parque siempre de cabestro para evitar que se eche en la tierra y además para guiarla porque su visión era prácticamente nula. La idea de sacarla de noche también tiene que ver con evitar la radiación solar estival.

Manejo nutricional

La buena condición corporal al inicio es fundamental, pero mucho más es mantenerla en el tiempo, debido al gasto energético elevado que tiene el paciente quemado, este es el gran desafío.

Considerando que los parámetros FC, FR y T° siempre fueron elevados, por ejemplo la FC osciló entre 78 lat/min y 96 lat/min los primeros 25 días y la FR siempre en 20 mov/min de base, esto en gran parte debido al gasto energético requerido para reparar la superficie extensa lesionada y el mantenimiento de la temperatura corporal ya que sin la cobertura de la piel demanda un mayor gasto energético a expensas del jadeo constante, así como también los efectos del proceso inflamatorio y mediadores químicos presentes.

La idea fue implementar una dieta hipercalórica y proteica, unas de las dificultades fue que debido al déficit neurológico funcional de la masticación por tener expuesto y dañado el nervio facial rama bucal, la prensión estaba comprometida y no podía comer avena, la dieta estaba conformada de la siguiente manera:

- Peso corporal al ingreso: 312 kg (alimentación con fardo de alfalfa y avena).
- Peso 20 días después 290 kg a partir de este momento su alimentación se racionó de la siguiente manera:

- Alimento balanceado para yeguas con cría al pie: 3.5 kg /día (repartido en 3 porciones.
- Maíz partido: 500 gr/día.
- Aceite de maíz: 100 cc mezclado con la primera porción del día y80 cc mezclado con la última.
- Suplemento proteico-mineral c.s.p.
- Fardo de alfalfa *Ad libitum*.

Omeprazol 4mg/kg/día durante 30 días. En ayuno por la mañana.

Tratamiento antibiótico

El uso rutinario de antibióticos sistémicos no se recomienda en los pacientes quemados. En ausencia de sepsis, los antibióticos sistémicos están contraindicados. El uso extenso de antibióticos puede causar una alteración de la flora microbiana en el intestino y en las membranas mucosas, lo que puede predisponer a infecciones por bacterias Gram negativas resistentes al antibiótico o por hongos.

Solo se utilizó penicilina-estreptomicina durante 7 días por una infección en un casco, que no remitía con tratamientos locales.

Consideraciones finales

- Nunca subestimar las heridas en un paciente quemado; recordar que pueden ampliarse 48 horas después del daño debido a fenómenos de trombosis perilesional.
- Controlar la temperatura corporal permanentemente y en caso de aumentar implementar duchas de agua.
- Seguimiento constante del hematocrito. Considerar el daño tisular y administrar testosterona si fuera necesario, así como también tener en cuenta transfusiones.
- Cubrir las heridas con vaselina sólida, luego de las curaciones antisépticas.
- En las heridas de 4. ° donde se encuentra el hueso expuesto, mantenerlas humedecidas permanentemente con vaselina sólida y rifocina para evitar la necrosis.
- La aplicación de antiparasitarios externos, larvicidas y antimiásico siempre deberá ser periférico a las lesiones y/o sobre vendajes y mantas para evitar la toxicidad y el retraso del proceso de cicatrización.
- Implementar dietas hipercalóricas, para compensar el gasto energético elevado.
- El lugar de estabulación deberá ser higiénico y en lo posible las paredes sin superficies abrasivas, recordar que suelen tener prurito y pueden lastimarse con ellas.
- No administrar aceite de chía, debido a sus propiedades anticoagulantes.

DR. ARIEL HERNÁN CORSE

Integrante del servicio veterinario CPM-PFA. Perito ad hoc.
Egresado 2008 UBA , práctica en medicina deportiva . Responsable del servicio veterinario ACMA. Integrante AAVE - FIAVE

E-mail: aruvet@hotmail.com

Novedades

Lanzamientos

Nuevos complementos dietarios de Sport Horse

Se trata de dos complementos dietarios orales, formulado con principios activos que pueden ser utilizados durante las competencias.

El primero de los productos es O.2 Sport Horse, complemento dietario del aparato respiratorio, específico para prevenir y estimular las defensas del tejido pulmonar sometido a ejercicios intensos.
¿Otras ventajas?

- Adyuvante en favorecer la recuperación de patologías con compromiso respiratorio (EPOC – HPIE-IAD – ORVA).
- Complemento en la preparación del pulmón del equino de alta competencia.
- Aporta antioxidantes bioflavonoides cítrico, vitamina k, vitamina c, vitamina e biotina, niacina, cianocobalamina.

Dosis 100 g x día, (2 dosis diarias) Dosis mantenimiento: 50 g x día (1 dosis x día). Es clave siempre consultar al veterinario actuante.
Por su parte, el laboratorio presentó OREXIGENO Sport Horse. Se trata de un complemento dietario estimulante del apetito.

- Adyuvante normalizador del consumo de alimento en equinos deportivos clínicamente sanos en entrenamiento.
- Disminución de la ingesta diaria sin causa aparente.
- Aporte concentrado de Carnitina, Lisina y Metionina.

Dosis sugerida: 80 ml diarios en dos tomas, durante 12 días (siempre consultar con el veterinario actuante).

Más información:

Vía Facebbok: sport horse argentina /
Instagram: sport horse /
Whatsapp: +54 9 221 621 0113
Mail: info@sport-horse.com.ar /

www.sport-horse.com.ar

VITERRA

Laboratorios Agroinsumos S.A.
www.viterra.com.ar

Dirección: Caldas 175 (C1427AGA), CABA, República Argentina
Teléfono/Fax: (+5411) 4855-9410

la especie equina
salud y bienestar del caballo

Índice de Anunciantes

Laboratorios

Agropharma ..... p. 13
Boehringer ..... p. 41
Clínica Equina ..... p. 21
Deltavet ..... p. 29
Konig ..... p. 11
Laboratorio ACV Equimel ..... p. 33
Laboratorios Chinfield S.A. ..... p. 27
Over ..... p. 15
Richmond ..... p. 02
Sport Horse ..... p. 19
Vetec ..... p. 31
Viterra p.39
IVS Investigaciones Veterinarias Sudamericanas ..... p. 23
Zoetis ..... p. 17

Veterinarias

Clínica Veterinaria Integral ..... p. 25

Índice de Socios Institucionales AAVE

Empresa	Mail	Web site
Agropharma	info@agropharma.com.ar	www.agropharma.com.ar
ATIVET S.A.	administracion@genetec.com.ar	www.genetec.com.ar
Banco Itaú	Sergio.romanelli@itau.com.ar	www.itau.com.ar
Boehringer Ingelheim S.A.	saludanimal@boehringer-ingelheim.com	www.sudamerica.boehringer-ingelheim.com
Biogénesis Bagó	info@biogenesisbago.com	www.biogenesisbago.com
Caprove	vet3@caprove.com.ar	www.caprove.com.ar
Carreteles Rafaela	sistemas@carretelesrafaela.com.ar	www.carretelesrafaela.com.ar
Criadores Argentinos del SPC	criadores@netizen.com.ar	www.criadores-spc.com.ar
Deltavet S.R.L.	deltavet@deltavet.com.ar	www.deltavet.com.ar
Dirección de Remonta y Veterinaria	dptotecnico_remonta@yahoo.com.ar	www.remonta.mil.ar
Doma Inteligente	domainteligente@hotmail.com	www.domainteligente.com.ar
Equidiet	info@equidiet.com.ar	www.equidiet.info
Equipharm	equipharm@gmail.com	www.equipharm.com.ar
Equi Systems S.R.L.	equisystems@fibertel.com.ar	www.equisystems.com.ar
Establecimiento Calastremé S.A.	calastreme@fibertel.com.ar	www.calastreme.com.ar
Forti S.R.L.	info@fortisrl.com.ar	www.fortisrl.com.ar
Fridimex	info@fridimex.com.ar	www.fridimex.com.ar
Fundación Equina Argentina	consultas@fear.org.ar	www.fundacionequina.org.ar
Grupo Pilar S.A.	clopezdelfino@gepsa.com	www.gepsa.com
Horse Dental Equipment	m.lefaucheur@horse-dental-equipment.com	www.horse-dental-equipment.com
Infec	ventas@labinfec.com.ar	www.labinfec.com.ar
Inmed SRL	info@inmed.com.ar	www.inmed.com.ar
Inter Médica	info@inter-medica.com.ar	www.inter-medica.com.ar
Laboratorio Burnet	burnet@burnetlab.com.ar	www.burnetlab.com.ar
Laboratorio Cimol S.R.L.	comercial@cimol.com.ar	www.cimol.com.ar
Laboratorio Konig	rsykora@koniglab.com	www.koniglab.com
Laboratorio Heanut S.A.	jcavallo@heanut.com	www.heanut.com
Laboratorio Pro-Ser S.A.	proser@labproser.com.ar	www.labproser.com.ar
Laboratorios Chinfield S.A.	info@chinfield.com	www.chinfield.com
Laboratorios Windhoek	equisys@fibertel.com.ar	www.windhoek.com.ar
LTF	ltf@laboratoriofrances.com.ar	www.laboratoriofrances.com.ar
Mustad Argentina S.A.	info@mustad.com.ar	www.mustad.com.ar
Montanba S.R.L.	montanbasrl@gmail.com	www.montanba.com.ar
Over	labover@over.com.ar	www.over.com.ar
Power Horses and Pets	info@powerhorsesandpets.com	www.powerhorsesandpets.com
Spraylar Labs	spraylar@gmail.com	www.spraylar.com
Sport Horse	info@sport-horse.com.ar	www.sport-horse.com.ar
Triada Hospital Equino	carlosfdodera@gmail.com	
Vetec S.A.	info@laboratoriovetec.com.ar	www.laboratoriovetec.com.ar
Viterra	info@laboratoriosagroinsumos.com	www.viterra.com.ar
Zimbiosis	sofia@zimbiosis.com	www.zimbiosis.com
Zoetis	info@zoetis.com	www.zoetis.com.ar

Boehringer Ingelheim

Para mejorar la performance y bienestar de sus caballos

Boehringer Ingelheim Animal Health Argentina S.A.
Cazadores de Coquimbo 2841 Piso 2 (B1605AZE), Munro, Provincia de Buenos Aires, Argentina.
Atención al Cliente: 0800 - 444 - 2582
* es marca registrada de Merial, ahora parte de Boehringer Ingelheim.